

# Miopatía autoinmune necrotizante

## Necrotizing autoimmune myositis

José R. Cachay-Díaz,<sup>1</sup> Set Carrasco-De la Cruz,<sup>2</sup> Alberto Maya-Pérez,<sup>3</sup> Víctor Valencia-Caballero,<sup>3</sup> José Huamán-Muñante,<sup>3</sup> Luis Arangüena-Necochea<sup>3</sup> y Víctor Becerra<sup>4</sup>

### RESUMEN

Mujer de 21 años, procedente de Camisea, Cusco, con dos semanas de debilidad muscular progresiva que llegó inclusive a la falla ventilatoria, elevación extrema de crantina fosfoquinasa sérica total, patrón miopático en la electromiografía y con presencia de necrosis masiva sin infiltrado inflamatorio en la biopsia muscular. La paciente mejoró clínica y por los estudios de laboratorio con el tratamiento inmunosupresor.

**PALABRAS CLAVE.** Miopatía, miositis, polimiositis, autoinmune, necrotizante.

### ABSTRACT

A 21 year-old woman, from Camisea, Cusco, with two weeks of progressive muscle weakness that came even to ventilatory failure, extreme elevation of total serum creatine phosphokinase (CPK) a myopathic pattern in electromyography and presence of massive necrosis without inflammatory infiltrate in the muscle biopsy. The patient improved the clinical and laboratory parameters with immunosuppressive treatment.

**KEY WORDS.** Myopathy, myositis, polymyositis, autoimmune, necrotizing.

### INTRODUCCIÓN

La miopatía necrotizante autoinmune es una entidad recientemente clasificada aunque ya se describían a fines del siglo pasado algunos casos sobre todo asociados a exposición a fármacos tipo estatinas (incidencia aproximada de 0,1 % a 0,2 %) y algunos factores de riesgo para presentarlo como sexo femenino, déficit de vitamina D, infecciones intercurrentes,

predisposición genética, etc. La biopsia ha permitido demostrar la existencia de esta nueva entidad, evidenciado una sobreexpresión del complejo mayor de histocompatibilidad tipo I y la presencia de anticuerpos antihidroximetilglutaril coenzima A (anti-HMGCoA) reductasa. Se contempla a la miopatía necrotizante como una forma de las miopatías inflamatorias.<sup>1</sup>

### PRESENTACIÓN DEL CASO

Mujer de 21 años, natural y procedente de la comunidad nativa machiguenga de Kiriguete-Echarate, Cusco, reside cerca a la planta de gas de Camisea y consume regularmente agua de río. Antecedentes familiares irrelevantes. Acudió al servicio de Emergencia, con un mes antes presentó lesiones dérmicas en el área esternal que mejoró parcialmente con dicloxacilina. Luego de dos semanas refirió hinchazón progresiva de las cuatro extremidades y cara con aparición de lesiones dérmicas en las extremidades, hiperpigmentación en cara y luego disminución de la fuerza muscular a predominio proximal. Dos días antes del ingreso presentó disfagia a sólidos y líquidos, sialorrea y disnea a pequeños esfuerzos por lo que acudió a un centro de salud de su localidad donde procedieron a intubarla e iniciar manejo con oxacilina y corticoides para referirla al hospital.

1. Médico internista. Hospital Nacional Arzobispo Loayza.
2. Médico residente Medicina Interna. UNMSM.
3. Médico internista. HNAL. Profesor de la UNMSM.
4. Interno de medicina. Facultad de Medicina, UNMSM.

## Examen físico

Temperatura, 39,3 °C; frecuencia cardíaca, 140/min; frecuencia respiratoria, 30/min; presión arterial, 110/60 mmHg; saturación de oxígeno (extubada), 60 %; fracción inspirada de oxígeno (FiO<sub>2</sub>), 21 %.

Mal estado general, cianosis, ventilaba espontáneamente, portaba un tubo endotraqueal, lesiones costrosas en el área paraesternal izquierda, cervical, dorsal, inguinal y zona proximal de miembros superiores; edema en las cuatro extremidades, no ictericia. Pulmones con roncales y sibilantes difusos. Cardiovascular y abdomen sin anormalidades. Neurológico: Glasgow 10 (AO = 4, RM = 6, RV = TET); cuadriparesia a predominio proximal; reflejos abolidos; Babinski bilateral negativo.

## Exámenes auxiliares

Hemoglobina, 13,6 g/dL; hematócrito, 39,7 %; leucocitos, 33 920/mm<sup>3</sup> (abastados, 5 %; segmentados, 85 %; monocitos, 6 %; linfocitos, 4 %; eosinófilos, 0 %); plaquetas, 67 000/mm<sup>3</sup>. Velocidad de sedimentación globular, 48 mm/h; tiempo de protrombina, 12,9 s; índice normalizado internacional (INR), 1,03.

Urea, 25 mg/dL; creatinina, 0,3 mg/dL; bilirrubinas normales; proteínas totales, 4,33 g/dL; albúmina, 2,19 g/dL. Calcio, 7,6 mEq/L; fósforo, 3,9 mEq/L; magnesio, 1,5 mEq/L. Aspartato aminotransferasa (AST), 2 680 U/L; alanina aminotransferasa (ALT), 689 U/L; fosfatasa alcalina, 115 U/L; gamma-glutamil transpeptidasa (GGT), 109 U/L; creatina fosfoquinasa (CPK), 72 952 UI/L; CPK-MB, 761 UI/L.

Anticuerpos antinucleares (ANA), anticuerpos anti-ADN doble cadena (anti-ANAdc), anticuerpos anticitoplasma de neutrófilo (ANCA) y perfil anticuerpos extraíbles del núcleo (ENA) negativos. Proteína C reactiva, 5,62 mg/dL; C3, 80 mg/dL.

Tirotropina (TSH), 0,78 μUI/L; T4 libre, 0,58 ng/dL; T3 libre, 0,69 ng/dL.

Cobre, 126 μg/dL (VN: 85-190 μg/dL); plomo, 2,4 μg/dL (VN < 9,9 μg/dL); mercurio, 5,7 μg/dL (< 10 μg/dL).

Gases arteriales al ingreso (FiO<sub>2</sub> 80 %): pH, 7,278; pCO<sub>2</sub>, 53,6 mmHg; pO<sub>2</sub>, 75 mmHg; saturación de O<sub>2</sub>, 90,7 %; bicarbonato (HCO<sub>3</sub>), 15,2 mEq/L; lactato, 3,3 mEq/L; sodio, 129 mEq/L; potasio, 6,3 mEq/L; cloro, 97 mEq/L; calcio iónico, 0,81 mEq/L; anión gap, 25 (acidosis respiratoria aguda y acidosis metabólica con anión gap elevado).

Examen de orina: proteínas, 1+; cetonas, 1+; sangre oculta, 3+; glucosa, negativa; nitritos, negativos; pH, 5; densidad, 1,025 g/dL. Leucocitos, 5-10 por campo; hematíes, 5-10 por campo; células epiteliales escasas; gérmenes positivo. Urocultivo negativo.

Líquido cefalorraquídeo: normal.

VIH 1 y 2, AgHbs, VDRL, FTA-ABS y anti-VHC negativos.

Radiografía de tórax: pulmones hipoventilados, consolidación basal izquierda.

Electrocardiograma: taquicardia sinusal.

Estudio neurofisiológico: miopatía con características inflamatorias de predominio proximal en las extremidades en probable relación a polimiositis.

## BIOPSIA DE PIEL

Lecho ulceroso con tejido de granulación, epidermis de espesor normal con espongirosis de la mitad superior, sin otros cambios significativos a nivel epidérmico y dérmico. Figura 1A.

## BIOPSIA DE MÚSCULO ESTRIADO

Se evidencia áreas de necrosis segmentaria, sin infiltrado inflamatorio significativo, tanto a nivel de las fibras musculares como de los vasos sanguíneos intrafasciculares, las áreas de tejido no necrótico muestran borramiento de las bandas de contracción hallazgos compatibles con rabdomiólisis. Figuras 1B-D.

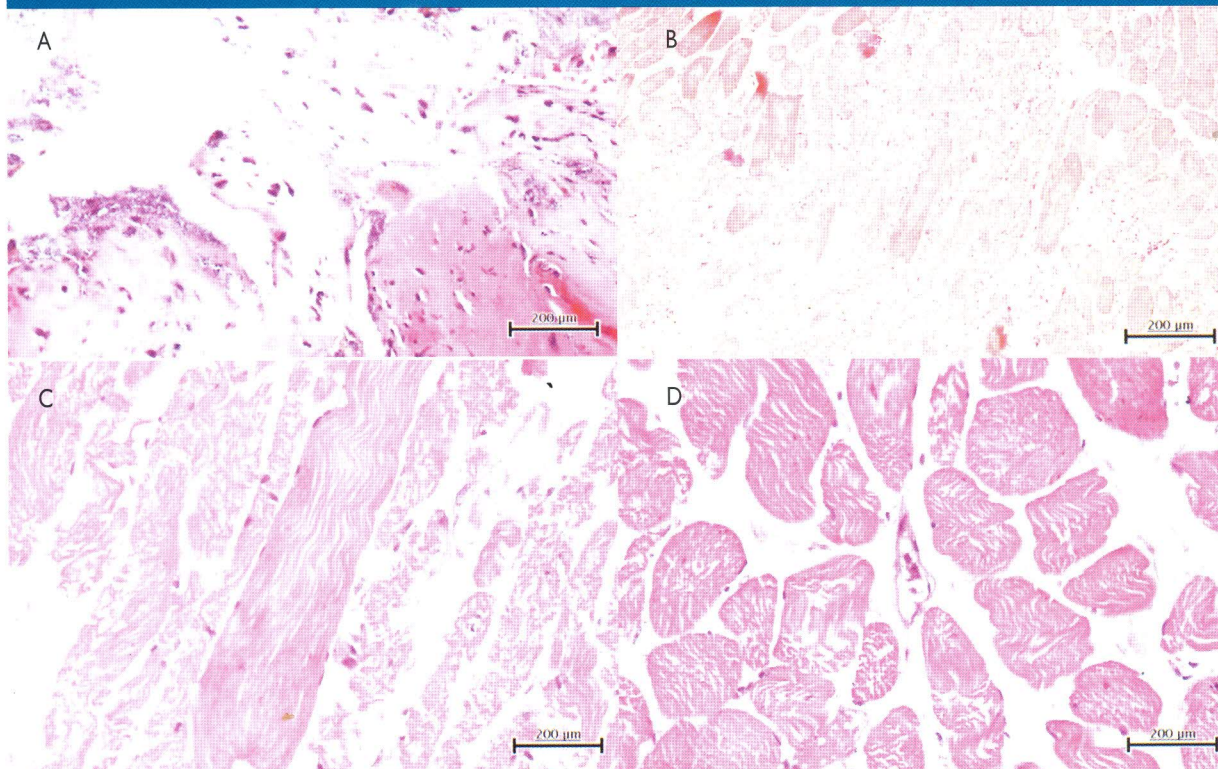
## Evolución

La paciente pasó a la unidad de cuidados intensivos, para ventilación mecánica por falla ventilatoria y soporte vasopresor por choque séptico, debido a una neumonía por atelectasia infectada. Recibió prednisona desde el inicio y al día siguiente recibió pulsos de metilprednisolona, 800 mg/d, durante 3 días; luego, continuó con prednisona, 1 mg/kg. Mejoró ostensiblemente, con reducción notable de la CPK sérica y mejoría ventilatoria, lo que permitió sacarla del ventilador a los 10 días. Las lesiones dérmicas se autolimitaron y fueron consideradas como inespecíficas.

Salió de alta con prednisona, 20 mg/d. A los pocos días, reingresó por disfagia, disfonía y sensación de falta de aire. Se le realizó laringoscopia, por sospecha de estenosis traqueal, y no se evidenció lesión alguna. Se incrementó la dosis de prednisona a 1 mg/kg, con lo cual se evidenció mejoría de la disfonía y la disfagia.



Figura 1. Estudio Histopatológico de piel (IA); de músculo (IB-ID): presencia de necrosis muscular difusa.. Necrosis muscular sin infiltrado inflamatorio. Ausencia de infiltrado inflamatorio perivascular.



## DISCUSIÓN

Se consideró que era una paciente con miopatía autoinmune necrotizante por ser una afectación muscular grave indiscutible y porque se descartó otras enfermedades que producen rabdomiólisis y miositis.

La enfermedad que aquejó a la paciente fue de afectación muscular severa indiscutible, definida básicamente por el cuadro clínico de debilidad muscular que llevó a la falla ventilatoria, la elevación de gran magnitud de las actividades de las enzimas musculares en suero, el patrón miopático de la electromiografía y el hallazgo de necrosis en la biopsia muscular, situación que configura rabdomiólisis.<sup>1</sup> Es llamativo la gran elevación de las enzimas musculares, niveles pocas veces visto, si ya elevaciones medianas por enzima de 10 000 de CPK

son poco frecuentes, en el caso de la paciente se llegó a cifras extremas de 109 000, en relación a la magnitud del daño muscular en un paciente agudamente enfermo. También es llamativo, el hecho de que no se encontró retención nitrogenada pese a los niveles extremos de CPK mencionados, a la acidosis mixta inicial (acidosis respiratoria por falla ventilatoria y la acidosis metabólica en relación a cetosis e hiperlactacidemia por hipoperfusión), a un pH urinario ácido (pH 5) del ingreso, y al estado de sepsis severa que llegó al shock por neumonía aspirativa, condiciones que podrían haber favorecido el daño renal por precipitación tubular de mioglobina y/o hipoperfusión.<sup>1</sup> Salvo por un examen citoquímico (dipstick) de orina donde se mencionó sangre 3+ sin presencia de hematíes, lo que sugería mioglobinuria, no ocurrió daño renal, al menos no evidente por los métodos

Tabla 1. Evolución de la actividad de CPK sérica en el tiempo.

Día	1	2	4	7	10	14	15	19	29
• CPK (UI/L)	72 952	109 066	80 909	23 398	10 388	3 007	735	600	228

evaluados. Es pertinente mencionar que se trató de una paciente joven, se manejó cuidadosamente en UCI donde recibió monitoreo hemodinámico e hidratación agresiva adecuada y se evitó fármacos nefrotóxicos. La literatura médica menciona que no hay un punto de corte para generar daño renal por rabdomiólisis si bien es cierto por debajo de 20 000 de CPK, es poco probable el daño renal.<sup>1</sup> Hay otras variables involucradas tales como el status volémico, comorbilidades que generan hipoperfusión o nefrotoxicidad, como el daño renal previo, acidificación urinaria, los electrolitos séricos, etc. Si bien la paciente tuvo factores a su favor, la edad y no daño renal previo, la mejora rápida del estado hipovolémico y de la hipoperfusión fue muy importante. No hay otra explicación concreta de la relativa protección renal de la paciente salvo algún factor genético involucrado protector.

Se descartó enfermedades que producen rabdomiólisis y miositis; así, no hay antecedentes familiares ni de la propia paciente de enfermedades genéticas y heredo-familiares, y aun cuando la paciente pudo desconocerlas, el cuadro clínico fue de una enfermedad hiperaguda en contraste con estas enfermedades que son de evolución crónica, ondulante y persistente. La historia clínica no apoyó la posibilidad de causas traumáticas, síndrome de aplastamiento, ejercicio extenuante, intoxicación por cocaína, alcohol, hipertermia maligna por inexistencia de tales antecedentes. Lo mismo con las causas farmacológicas, pues el único antecedente registrado de ingestión de fármacos fue de dicloxacilina, fármaco que no está descrito como causal de rabdomiólisis y dicho medicamento lo recibió en la evolución de la enfermedad.

Por otro lado, el antecedente de residir en un área cercana a una planta de gas de Camisea obligó a indagar sobre la presencia de metales pesados como causales del daño muscular, pero los dosajes de metales pesados estuvieron muy por debajo de los rangos tóxicos y la ausencia de reportes en la literatura sobre daño muscular por metales pesados alejaron de dicha posibilidad, salvo algún otro elemento aún no identificado. Las alteraciones hidroelectrolíticas, excepto hipocalcemia leve, que no fue persistente y se corrigió adecuadamente en la evolución, aún cuando se evidenciaba incremento del CPK, que no generó tetania, fue descartada por el cuadro clínico. Las enfermedades virales también se describen como causantes de rabdomiólisis.

En el grupo de las miopatías inflamatorias, si bien es cierto que la paciente tuvo debilidad muscular, elevación enzimática y patrón miopático en la electromiografía

no cumplió con el patrón histopatológico de infiltrado perivascular de las dermatomiositis y polimiositis clásicas, según la descripción de los criterios diagnósticos de Bogan y Peter.<sup>2,3</sup> Sin embargo, es pertinente mencionar a una entidad recientemente descrita como miopatía autoinmune necrotizante donde se describe en la histopatología ausencia de todo tipo de infiltrado inflamatorio y elevación importante de las enzimas musculares, patrón serológico negativo para anticuerpos ENA, como sucedió con el caso que se presenta. Cabe mencionar, además, que esta entidad frecuentemente se desencadena por diferentes factores agresivos como infecciones virales, fármacos (como las estatinas) y que tiene un marcador serológico que es un anticuerpo anti-HGMCoA reductasa (anti-200/100 kDa) y tiene relación con la sobreexpresión del HLA tipo I, que puede responder a corticoides e inmunosupresores. Es importante mencionar sobre la diferenciación entre la presencia de rabdomiólisis y miositis, ya que la primera se asocia claramente, aparte de la elevación enzimática, por mioglobinuria, elevación del potasio, acidosis metabólica, falla renal aguda por necrosis tubular aguda, situación que no se encontró en la paciente presentada.

## REFERENCIAS BIBLIOGRÁFICAS

- Dalakas MC, Hohlfield R. Polymyositis and dermatomyositis. *Lancet*. 2003; 362:371-382.
- Nagaraju K, Lundberg IE. Polymyositis and dermatomyositis: pathophysiology. *Rheum Dis Clin N Am*. 2011;37(2):159-171.
- Bohan A, Peter JB. Polymyositis and dermatomyositis. *N Engl J Med*. 1975;292:344-7; 403-7.
- Tanimoto K, Nakano K, Kano S, Mori S, Ueki H, Nishitani H, Sato T, Kiuchi T, Ohashi Y. Classification criteria for polymyositis and dermatomyositis. *J Rheumatol*. 1995;22(4):668-74.
- Targoff IN, Miller FW, Medsger A, Oddis CV. Classification criteria for the idiopathic inflammatory myopathies. *Curr Opin Rheumatol*. 1997;9:527-35.
- Van der Meulen M, Bronner IM, Hoogendijk JE, et al. Polymyositis: an overdiagnosed entity. *Neurology*. 2003;61:316-21.
- Hoogendijk JE, Amato AA, Lecky BR, et al. 119th ENMC international workshop: trial design in adult idiopathic inflammatory myopathies, with the exception of inclusion body myositis, 10-12 October 2003, Naarden, The Netherlands. *Neuromuscul Disord*. 2004;14:337-345.
- Selva O'Callaghan A, Trallero Araguás E. Miopatías inflamatorias. Dermatomiositis, polimiositis y miositis con cuerpos de inclusión. *Reumatol Clin*. 2008;4(5):197-206
- Ernste FC, Reed AM. Idiopathic inflammatory myopathies: Current trends in pathogenesis, clinical features and up-to-date treatment recommendations. *Mayo Clin Proc*. 2013;88(1):83-105.
- Erlj D, Neira O. Miopatía necrotizante autoinmune (NAM): A propósito de un caso clínico. *Rev Chil Reumatol*. 2012;28(3):160-163.
- Bosch X, Poch E. Rhabdomyolysis and acute kidney injury. *N Engl J Med*. 2009;361:62-72.

Correspondencia a: Dr. Luis Ricardo Arangüena Necochea  
aranguenaluis@yahoo.com

Fecha de recepción: 28-05-2014.

Fecha de aprobación: 25-06-2014.