

Probable trombosis de *stent*, resistencia al clopidogrel y fibrinólisis exitosa

Probable stent thrombosis, nonresponsiveness to clopidogrel and successful fibrinolysis

Alex Gallegos-Cazorla¹

RESUMEN

La doble terapia antiagregante plaquetaria con ácido acetilsalicílico y clopidogrel es uno de los tratamientos utilizados en la intervención coronaria percutánea (ICP) con colocación de *stent*. La trombosis del *stent* (TS) puede ocurrir por diversas causas, una de ellas es la falta de respuesta al clopidogrel. La incidencia de la TS es aparentemente baja (0,5 %-2 %), pero tiene un impacto clínico mayor, debido al alto riesgo de infarto de miocardio y muerte. Se reporta una mortalidad hasta de 45 %. Se presenta el caso de un paciente que ingresó con diagnóstico de infarto de miocardio agudo sin elevación del segmento ST, que fue revascularizado exitosamente mediante ICP, con implante de tres *stents* metálicos y tratado inicialmente con ácido acetilsalicílico y ticagrelor, durante su hospitalización, hasta su alta, cuando se pasó a clopidogrel. Reingresó con reinfarcto agudo de miocardio y elevación del segmento ST, y se le sometió a fibrinólisis exitosamente. No hubo evidencia de trombosis en la coronariografía de control y se reinició ticagrelor.

PALABRAS CLAVE. *Stent*, trombosis, infarto del miocardio, clopidogrel, ticagrelor, fibrinólisis.

ABSTRACT

Dual antiplatelet therapy with aspirin and clopidogrel is the standard treatment for patients who undergo a percutaneous coronary intervention (PCI) with *stent* placement. *Stent* thrombosis, however, also can occur in patients treated with aspirin and clopidogrel, suggesting that platelet aggregation non responsiveness to clopidogrel could be one of the causes. The incidence of *stent* thrombosis is apparently low to 0,5-2,0 %, but *stent* thrombosis has a major clinical impact owing to a high risk of myocardial infarction and death. Mortality due to *stent* thrombosis has been reported to be as high as 45 %. We report a patient, diagnosed with acute myocardial infarction without ST-segment elevation that was revascularized successfully with PCI and three bare metal *stents*. He was initially treated with ticagrelor and aspirin during hospitalization until discharge when he was switched to clopidogrel. The patient was readmitted with a new myocardial infarction and ST elevation, he received fibrinolysis successfully. There was no evidence of thrombosis in coronary angiography follow up and ticagrelor was restarted.

KEY WORDS. *Stent*, thrombosis, myocardial infarction, clopidogrel, ticagrelor, fibrinolysis.

INTRODUCCIÓN

La trombosis del *stent* (TS) es una complicación poco frecuente pero seria, que casi siempre se presenta como un infarto de miocardio agudo (IMA) extenso con el segmento ST elevado (STE) o muerte. La TS es subaguda si ocurre dentro de los 30 días de su implante.¹ La terapia *poststent* con ácido acetilsalicílico y clopidogrel es uno de los tratamientos en los pacientes que reciben intervención coronaria percutánea (ICP) y *stents*. Las tasas de TS se han reducido con medicamentos más potentes como el ticagrelor.² El clopidogrel es una prodroga a la que la FDA, recientemente, le ha agregado una advertencia acerca de su efectividad reducida en pacientes que son pobres metabolizadores de esta droga.³ Esta condición está asociada con un incremento de la TS.⁴

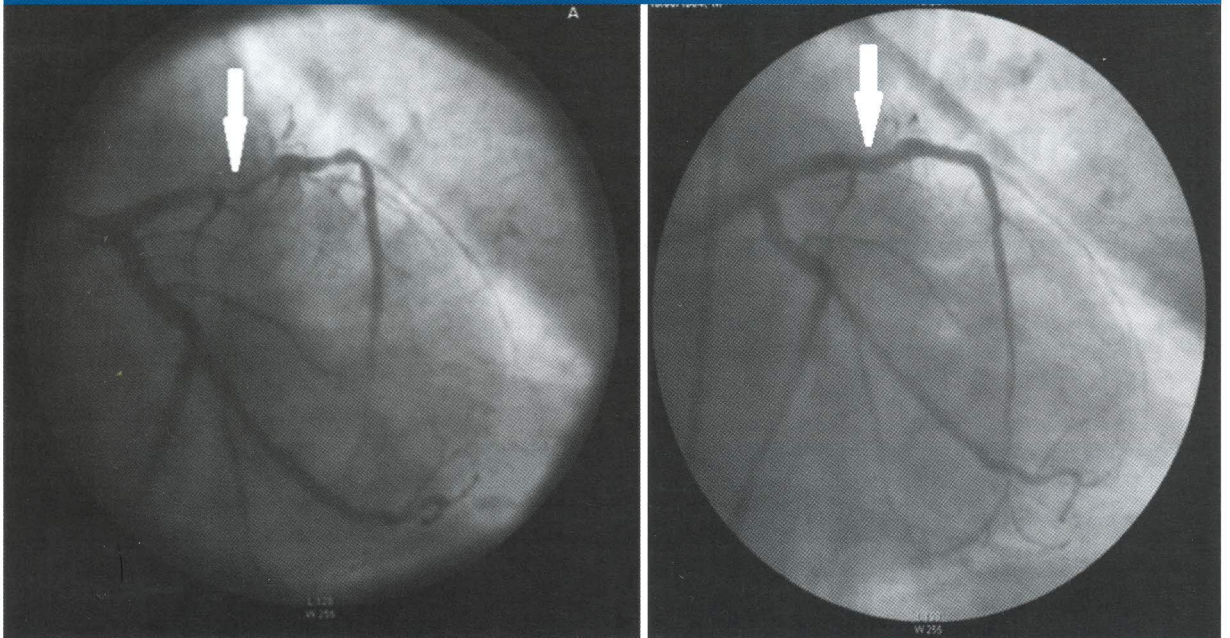
PRESENTACIÓN DEL CASO

Varón de 59 años, con antecedente de tabaquismo, que fue admitido en el hospital Daniel Alcides Carrión

1. Médico cardiólogo. Hospital Nacional Daniel Alcides Carrión, Callao. Profesor, Facultad de Medicina Humana, Universidad San Martín de Porres.



Figura 1. Coronariografías. A) Antes de la intervención coronaria percutánea (ICP). B) Postintervención coronaria percutánea (pos-ICP) más tres stents.



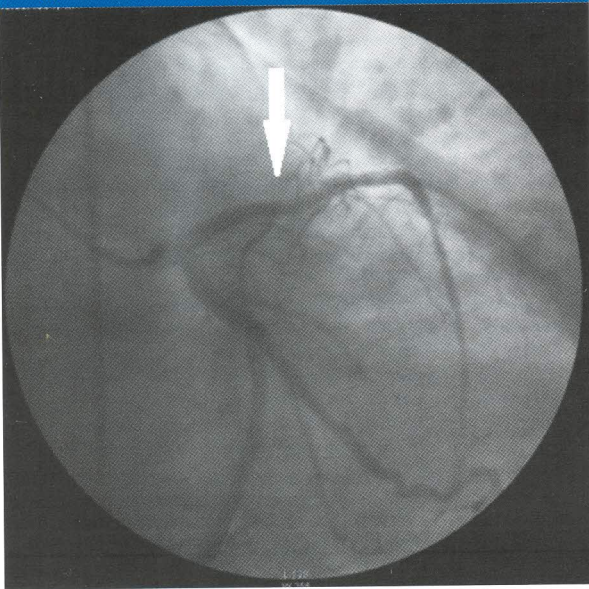
(HNDAC) del Callao por IMA sin elevación del segmento ST. Se le administró ácido acetilsalicílico y clopidogrel, 600 mg, *stat*, además del tratamiento estándar para estos casos. Cuatro horas después presentó un nuevo episodio de angina con infradesnivel del segmento ST y se le derivó para estrategia invasiva con

ICP. La coronariografía mostró lesiones en múltiples vasos, con ateromatosis grave en la descendente anterior, asumida como la arteria involucrada. Se realizó ICP con implantación de tres *stents* metálicos (Figura 1). Durante su hospitalización recibió terapia de doble antiagregación plaquetaria con ácido acetilsalicílico,

Figura 2. Electrocardiograma que muestra un infarto de miocardio agudo, 10 días postcolocación de stents.

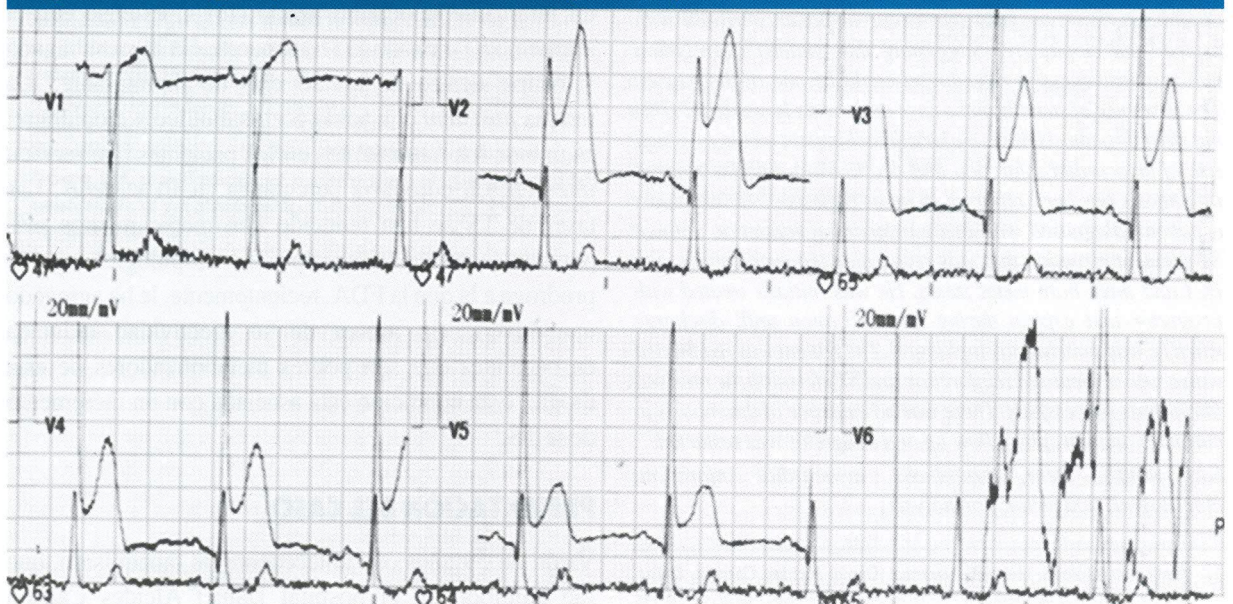

Figura 3. Coronariografía posfibrinólisis.



100 mg/d, y ticagrelor, 180 mg/dosis de carga, iniciada post-ICP, y 90 mg, cada 12 h, hasta su alta, donde fue cambiado a clopidogrel, 75 mg/d.

Diez días después, el paciente reingresó con IMA-STE anterior (Figura 2). Recibió fibrinólisis con alteplasa a los 30 minutos de su ingreso. La angiografía realizada a las 4 horas del tratamiento mostró el área de lesión permeable en la zona de los tres *stents*. (Figura 3). El paciente fue cambiado nuevamente a ticagrelor, con dosis de carga de 180 mg, y continuó con 90 mg, cada 12 h, y, luego, fue dado de alta sin mayores complicaciones.

DISCUSIÓN

Según la nueva definición propuesta por el *Academic Research Consortium*, la TS se clasifica en definitiva o evento confirmado (síntomas sugestivos de un síndrome coronario agudo –SICA– y confirmación angiográfica o patológica de la TS); en probable, si hay una muerte inexplicable dentro de los 30 días del procedimiento o un infarto agudo de miocardio del vaso revascularizado sin confirmación angiográfica; en posible (cualquier muerte inexplicable después de los 30 días de su implante).¹ Por otro lado, según el tiempo transcurrido desde su colocación, la TS se clasifica en temprana (de 0 a 30 días postimplantación), tardía (más de 30 días) y muy tardía (más de 12 meses). Además, a menudo, la TS temprana

se subdivide en aguda (menos de 24 h) y subaguda (de 1 a 30 días). El paciente del caso presentado, según esta clasificación, tuvo una TS probable del tipo subagudo, ya que tuvo un IMA en el territorio del vaso revascularizado, luego de 10 días de su tratamiento inicial, sin confirmación angiográfica del evento.

La TS después de la colocación de *stents* metálicos ocurre típicamente dentro de los 30 días de su implante, la mayoría de veces se presenta como IMA (de 50 % a 70 %), con necesidad de una nueva revascularización.^{5,6} Muchos de los pacientes se presentan con IMA-STE y la muerte o la recurrencia de la TS llega a 18 %.⁷ En los pacientes que cumplen con la terapia de antiagregación plaquetaria doble, se debe considerar la resistencia al clopidogrel con la consiguiente modificación del régimen de antiagregación.^{8,9} En la actualidad, no existe una definición clara acerca de la mejor estrategia de manejo para la TS y algunos reportes han mostrado la eficacia de procedimientos de reintervención percutánea.¹⁰ Sin embargo, la mayoría de los hospitales públicos, como el HNDAC, no tiene un servicio de cateterismo cardíaco y el paciente, en el mejor de los casos, tiene que ser transferido, como ocurrió en este caso, con el consiguiente consumo de tiempo, y se logra una reperfusión exitosa en solo dos tercios de los pacientes.¹⁰ En el presente caso se obtuvo un buen resultado con la trombólisis sistémica con alteplasa. En realidad, muchos estudios han demostrado que la eficacia de la fibrinólisis se correlaciona inversamente con el tiempo del tratamiento desde el inicio de los síntomas, que en este caso fue 30 minutos. Más aún, un estudio mostró un grado similar de eficacia de la fibrinólisis comparada con la ICP en el tratamiento del IMA-STE cuando el tiempo desde el inicio de los síntomas a la reperfusión era menos de dos horas.¹¹ La fibrinólisis exitosa practicada en el paciente del caso también puede ser explicada por el tipo de agente empleado. Estudios previos mostraron una eficacia reducida con la urocinasa (un agente trombolítico no fibrinoespecífico), en el tratamiento de la TS aguda, pero un reporte de caso subsecuente describió buenos resultados con la tenecteplasa, porque es un agente trombolítico fibrinoespecífico que se administra en un solo bolo, por lo que facilita el rápido inicio del tratamiento.^{12,13} Ahora, con este caso, se reporta el éxito con otro agente fibrinoespecífico como la alteplasa que, no obstante, haber requerido 90 minutos, según el régimen acelerado para su administración, logró una reperfusión exitosa.



Los mecanismos subyacentes a la TS son multifactoriales e incluyen factores relacionados con el paciente, el procedimiento (incluida la elección del *stent*) y el posprocedimiento (que incluidos el tipo y la duración de la antiagregación plaquetaria). La TS ocurre con mayor frecuencia en pacientes con lesiones complejas, especialmente en aquellos con SICA, tabaquismo, enfermedad difusa que requieren múltiples *stents* y ausencia de respuesta al clopidogrel, entre otros.^{5,14-17} Estos factores estuvieron presentes en el paciente presentado. Identificar el riesgo de TS de acuerdo a los factores relacionados con el paciente, puede facilitar el uso de estrategias para minimizar su riesgo, especialmente en aquellos con alto riesgo. Tanto los *stents* metálicos como los *stent* con drogas inducen la agregación plaquetaria, la activación de la formación de trombo y, por lo tanto, es mandatoria una efectiva terapia antiagregante plaquetaria por algún tiempo después de su implantación. Una de estas estrategias de prevención es la de utilizar tratamientos antiagregantes plaquetarios más potentes que el clopidogrel. Así, por ejemplo, una de las observaciones más importantes hechas en el ensayo PLATO fue que el ticagrelor vs. clopidogrel redujo la TS en todas las definiciones: definitiva, probable y posible en 2,94 % (n = 154) vs. 3,77 (n = 201).¹⁸ Las guías actuales de la Sociedad Europea de Cardiología para el manejo del SICA sin elevación del segmento ST recomiendan la doble antiagregación plaquetaria con ácido acetilsalicílico y ticagrelor como primera alternativa, y el clopidogrel queda indicado para aquellos que no pueden recibir ticagrelor.¹⁹ En el presente caso, de acuerdo a las guías, después de su primer evento de IMA sin elevación del segmento ST, el paciente recibió ticagrelor en combinación con ácido acetilsalicílico. El ticagrelor no se encuentra en el petitorio nacional único de medicamentos esenciales de Perú, por lo que no pudo continuarse el tratamiento luego de su alta, lo que pudo haber influido en la complicación presentada.

En conclusión, la trombosis de *stent* es una complicación seria que puede reducirse y prevenirse con la identificación de los factores de alto riesgo y la adopción de estrategias más efectivas, como el uso continuo de doble antiagregación plaquetaria potente que incluya drogas como el ticagrelor. En el tratamiento agudo es de suma importancia el tratamiento inmediato dentro de los primeros minutos de su presentación, y la administración de alteplasa (agente fibrinolítico) resulta efectivo en la reperfusión.

REFERENCIAS BIBLIOGRÁFICAS

1. Fda. Clinical Overview for Panel Packet DES Trombosis Panel. URL disponible en http://www.fda.gov/ohrms/dockets/ac/06/briefing/2006-4253b1_01.pdf (Fecha de acceso: mayo de 2014).
2. Cannon CP, Harrington RA, James S, Ardissino D, Becker RC, et al. Comparison of ticagrelor with clopidogrel in patients with a planned invasive strategy for acute coronary syndromes (plato): a randomised double-blind study. *Lancet*. 2010;375:283-293.
3. FDA. Drug Safety Communication: reduced effectiveness of Plavix (clopidogrel) in patients who are poor metabolizers of the drug. URL disponible en: <http://www.fda.gov/Drugs/DrugSafety/PostmarketDrugSafetyInformationforPatientsandProviders/ucm203888.htm>. (Fecha de acceso: mayo de 2014).
4. Wenaweser P, Dorffler-Melly J, Imboden K, Windecker S, et al. Stent thrombosis is associated with an impaired response to antiplatelet therapy. *J Am Coll Cardiol*. 2005;45:1748-1752.
5. Holmes DR Jr, Kereiakes DJ, Garg S, Serruys PW, Dehmer GJ, et al. Stent thrombosis. *J Am Coll Cardiol*. 2010;56:1357-1365.
6. Cutlip DE, Baim DS, Ho KK, et al. Stent thrombosis in the modern era: a pooled analysis of multicenter coronary stent clinical trials. *Circulation*. 2001;103(15):1967-1971.
7. van Werkum JW, Heestermaas AA, de Korte FL, et al. Long-term clinical outcome after a first angiographically confirmed coronary stent thrombosis: an analysis of 431 cases. *Circulation*. 2009;119(6):828-834.
8. Lau WC, Gurbel PA, Watkins PB, et al. Contribution of hepatic cytochrome P450 3A4 metabolic activity to the phenomenon of clopidogrel resistance. *Circulation*. 2004;109(2):166-171.
9. Gurbel PA, Bliden KP, Hiatt BL, O'Connor CM. Clopidogrel for coronary stenting: response variability, drug resistance, and the effect of pretreatment platelet reactivity. *Circulation*. 2003;107(23):2908-2913.
10. Burzotta F, Parma A, Pristipino C, et al. Angiographic and clinical outcome of invasively managed patients with thrombosed coronary bare metal or drug-eluting stents: the Optimist study. *Eur Heart J*. 2008;29:3011-3021.
11. Bonnefoy E, Lapostolle F, Leizorovicz A, et al. Primary angioplasty versus prehospital fibrinolysis in acute myocardial infarction: A randomised study. *Lancet*. 2002;360:825-9.
12. Mantimin H, Rupprecht HJ, Nowak B, Voigtlander T, Darius H, Meyer J. Comparison of reoPro (abciximab) versus intracoronary thrombolysis for early coronary stent thrombosis. *Int J Cardiovasc Intervent*. 2000;3(3):173-9.
13. Bowater SE, Doshi SN, Buller NP. Subacute stent thrombosis successfully treated with thrombolysis and glycoprotein IIb/IIIa inhibition. *Heart*. 2005;91:488.
14. Iakovou I, Schmidt T, Bonizzoni E, Ge L, et al. Incidence, predictors, and outcome of thrombosis after successful implantation of drug-eluting stents. *JAMA*. 2005;293(17):2126-30.
15. Spaulding C, Daemen J, Boersma E, Cutlip DE, Serruys PW. A pooled analysis of data comparing sirolimus-eluting stents with bare-metal stents. *N Engl J Med* 2007;989-997.
16. Stettler C, Wandel S, Allemann S. Outcomes associated with drug-eluting and bare-metal stents: a collaborative network meta-analysis. *Lancet*. 2007;937-948.
17. Méndez T, Almeida J, Sterling J, Valdés M. Caracterización de la trombosis aguda intra stent. Experiencia en los primeros 18 meses de trabajo. *Rev Cub Med Int Emerg*. 2006;5(2):391-396.
18. Steg PG, Harrington RA, Emanuelsson H, Katus HA, et al. Stent thrombosis with ticagrelor versus clopidogrel in patients with acute coronary syndromes: An analysis from the prospective randomized PLATO trial. *Circulation*. 2013;128:1055-1065.
19. Hamm CW, Bassand JP, Agewall S, Bax J, et al. ESC Guidelines for the management of acute coronary syndromes in patients presenting without persistent ST-segment elevation. *Eur Heart J*. 2011;32:2999-3054.

CORRESPONDENCIA A: Dr Alex Gallegos Cazorla
gallegoscazorla@hotmail.com

FECHA DE RECEPCIÓN: 6 de junio de 2014.

FECHA DE APROBACIÓN: 20 de junio de 2014.

FINANCIAMIENTO: por el autor.

CONFLICTO DE INTERÉS: ninguno, según el autor.