

# Intoxicación por Paraquat

## Paraquat's poisoning

Enrique I Hernández-Obando,<sup>1</sup> Yoel Zapata-Ojeda<sup>1</sup> y Abdías Hurtado-Aréstegui<sup>2</sup>

### RESUMEN

Se reporta dos pacientes que ingirieron dosis superiores de 30 mL de 1,1-dimetil-4,4-bipiridilo dicloruro (Paraquat®). Esta dosis es habitualmente letal, con rápida aparición de complicaciones y de falla multiorgánica: renal, hepática y, en especial, pulmonar. Esta última fue la condicionante de las dos muertes, a pesar de las medidas terapéuticas.

**PALABRAS CLAVE.** Paraquat, intoxicación, falla multiorgánica.

### ABSTRACT

It is reported two patients who ingested a dose greater than 30 mL, which are typically lethal, with the rapid emergence of complications and multiple organ failure: kidney, liver, and especially lung, which was the condition of death, despite the therapeutic measures.

**KEY WORDS.** Paraquat, poisoning, multi-organ failure.

### INTRODUCCIÓN

El 1,1-dimetil-4,4-bipiridilo dicloruro –DMBDC– (Paraquat®, Syngenta) pertenece al grupo de los bipiridilos y es un potente herbicida de contacto que actúa sobre las hojas de plantas verdes, por lo que es de amplio uso en la agricultura.<sup>1</sup> El DMBDC puede encontrarse en forma líquida o granulada, en concentraciones de 5 %, para jardinería, a 20 %, para agricultura.

Las intoxicaciones más frecuentes se producen por la ingestión voluntaria de DMBDC, con fines suicidas. La dosis letal por vía oral es de 10 a 20 mL o de 20 a 40 mg/kg.<sup>2</sup> También se han descrito casos de intoxicación por vía cutánea, conjuntival e, incluso, parenteral. La absorción del DMBDC es menor de 5% y se produce en el intestino delgado entre 1 y 6 horas después de su ingestión, por mecanismos de transporte activo; alcanza un pico plasmático entre las 2 y 4 horas.<sup>3</sup> La cinética del DMBDC comprende tres compartimentos: inicialmente se distribuye en el plasma; luego, en tejidos vascularizados, como el corazón, hígado y riñón; y, finalmente, se acumula en los pulmones, en concentraciones 6 a 10 veces mayores que las encontradas en el plasma. El daño pulmonar es el responsable de la mayor parte de las muertes.<sup>4</sup>

### REPORTE DE CASOS

#### Caso 1

Paciente varón de 33 años, natural de Cusco, procedente de Lima, comerciante, sin antecedentes patológicos de importancia. Cuatro días antes del ingreso ingirió con

1. Residente de Nefrología. Servicio de Nefrología, Hospital Nacional Arzobispo Loayza. Facultad de medicina, Universidad Peruana Cayetano Heredia, Lima.
2. Médico nefrólogo. Servicio de Nefrología, Hospital Nacional Arzobispo Loayza. Facultad de medicina, Universidad Peruana Cayetano Heredia, Lima.

Tabla 1. Exámenes auxiliares del caso clínico 1.

Fecha	6/06/13	7/06/13	8/06/13	9/06/13	10/06/13	11/06/13	12/06/13
• Creatinina (mg/dL)	10,33	7,06	7,88	–	4,70	–	–
• pH	7,36	7,354	7,40	7,45	7,500	7,445	7,538
• HCO <sub>3</sub>	15,1	14,2	18,9	20,7	24,1	22,2	24,9
• pCO <sub>2</sub>	23,6	23,8	27,1	25,5	22,1	32,9	28,0
• pO <sub>2</sub>	100,5	86,2	82,0	79,0	68,8	62,7	60,4
• PaO <sub>2</sub> /FiO <sub>2</sub>	476	394,8	376,6	376,2	327,7	298,	287
• FiO <sub>2</sub>	0,21	0,21	0,21	0,21	0,21	0,21	0,21
• Gap	16,1	20,2	14,5	14,8	15,3	16,2	14,9
• Lactato (mg/dL)	0,8	1,2	1,0	0,6	1,0	1,4	1,8
• Glucosa (mg/dL)	125	112	157	100	98	121	84
• AST (mg/dL)	100	–	191	–	–	–	–
• ALT (mg/dL)	201	–	169	–	–	–	–
• Fosfatasa alcalina (mg/dL)	220	–	251	–	–	–	–
• Bilirrubina total (mg/dL)	10,1	–	15,6	–	–	–	–

Examen de orina: pH 6,5; densidad 1010; leucocitos 5-10/campo; hematíes 2-5/campo; glucosa –, proteínas –, cetonas –, urobilinógeno –, sangre oculta –, nitritos –, bilirrubinas +  
 AST: aspartato aminotransferasa (antes TGO). ALT: alanina aminotransferasa (antes TGP).

fines suicidas aproximadamente de 40 a 60 mL de DMBDC al 20%. Es llevado a un centro de salud, donde le realizaron lavado gástrico y fue dado de alta. Dos días después presentó lesiones en la boca, odinofagia,

disfagia e ictericia, por lo que acudió al hospital. Al examen físico, estaba hemodinámicamente estable, ictérico, con lesiones aftosas tipo quemadura en la mucosa oral y pequeño enfisema en la región de cuello.

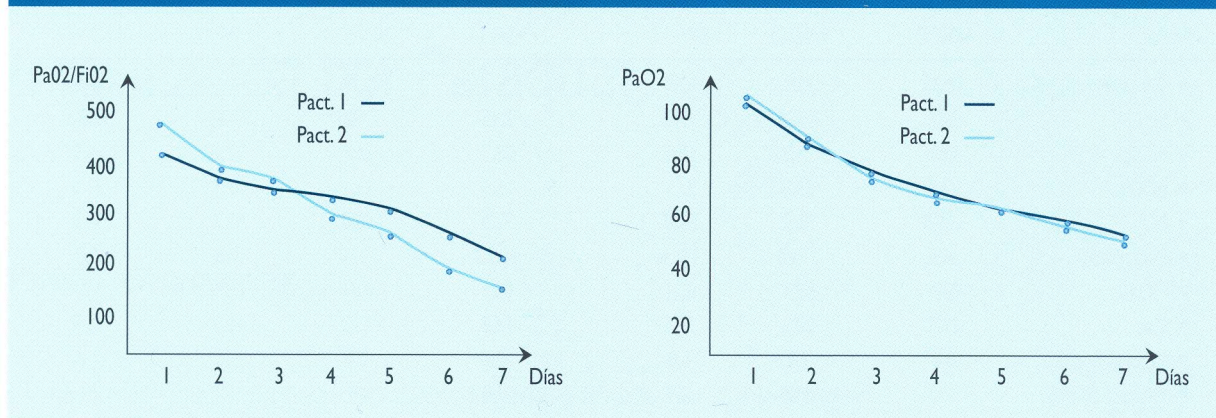
Tabla 2. Exámenes auxiliares del caso clínico 2.

Fecha	11/04/13	12/04/13	13/04/13	14/04/13	15/04/13	16/04/13	17/04/13
• Creatinina	5,47	4,17	1,43	–	1,32	1,05	–
• pH	7,385	7,364	7,44	7,46	7,505	7,445	7,538
• HCO <sub>3</sub>	13,1	13,1	18,9	20,7	24,1	22,2	24,9
• pCO <sub>2</sub>	21,6	22,8	27,1	28,5	19,1	31,9	29,0
• pO <sub>2</sub>	100,5	82,5	66,0	49,0	42,8	68,7	64,7
• PaO <sub>2</sub> /FiO <sub>2</sub>	480	394,8	316,0	234,2	204,7	196,28	184
• FiO <sub>2</sub>	0,21	0,21	0,21	0,21	0,21	0,35	0,35
• Gap	16,7	30,7	12,1	12,1	17,3	19,3	12,9
• Lactato	0,4	0,8	0,8	0,6	1,6	1,6	1,0
• Glucosa	100	79	82	113	98	185	83
• AST	257	233	200	–	167	213	–
• ALT	391	317	303	–	273	288	–
• Fosfatasa alcalina	–	393	–	–	378	393	–
• Bilirrubina total (mg/dL)	9,22	–	–	–	8,51	8,90	–

Examen de orina: pH 6,0; densidad 1010; leucocitos 2-5/campo; hematíes 2-5/campo; glucosa –, proteínas –, cetonas –, urobilinógeno –, sangre oculta –, nitritos –, bilirrubinas +  
 AST: aspartato aminotransferasa (antes TGO). ALT: alanina aminotransferasa (antes TGP).



Figura 1. Evolución de los parámetros respiratorios en los casos 1 y 2. Intoxicación por 1,1-dimetil-4,4-bipiridilo dicloruro.



El paciente presentó daño hepático desde el ingreso, acidosis metabólica e injuria renal aguda (IRA). Por la nefropatía, ingresó a hemodiálisis y recibió cuatro sesiones. La función renal se recuperó al sexto día, pero desarrolló insuficiencia respiratoria progresiva, la que llevó a la muerte del paciente, una semana después de su ingreso al hospital. Tabla 1 y Figura 1.

## Caso 2

Paciente mujer de 19 años de edad, natural y procedente de Tingo María, ama de casa, que accidentalmente ingirió aproximadamente 100 mL de DMBDC al 20%, y presentó náuseas y vómitos. Fue llevada a un centro de salud donde le realizaron lavado gástrico y le administraron atropina. Posteriormente, presentó disfagia y sialorrea abundante con rasgos sanguinolentos, por lo que fue referida a Lima. Ingresó de emergencia, con taquicardia, ictericia, respiración superficial, sibilantes y subcrepitos en ambos campos pulmonares. La paciente presentó daño hepático, acidosis metabólica e IRA, por lo que recibió tres sesiones de hemodiálisis. Durante su evolución recibió tratamiento con hidrocortisona, 100 mg, cada 8 h, EV, durante 5 días. La función renal se recuperó, pero desarrolló insuficiencias respiratoria y hepática, y falleció ocho días después de su ingreso al hospital. Tabla 2 y Figura 1.

## DISCUSIÓN

La ingestión de DMBDC es la principal causa de intoxicación mortal en países en vías de desarrollo.<sup>5</sup> Luego de su absorción, el DMBDC se concentra en órganos que tiene mayor flujo sanguíneo, su captación

a nivel celular es favorecida por transporte activo de poliaminas (espermidina/putrescina) que tienen mayor expresión en el epitelio alveolar del pulmón.<sup>6</sup> A nivel celular, el DMBDC entra en procesos de oxidación-reducción sucesivas con participación de diversas enzimas catalíticas como NADPH citocromo P450 reductasa, NADH ubiquinona oxidorreductasa, xantina oxidasa y óxido nítrico sintasa, lo que produce DMBDC monocatión y NADP<sup>+</sup> o NAD<sup>+</sup>. Estos cationes son rápidamente reoxidados en presencia de oxígeno y producen especies reactivas de oxígeno (anión superóxido O<sup>2-</sup>, peróxido de hidrógeno H<sub>2</sub>O<sub>2</sub>, ion oxidrilo HO<sup>-</sup>). Estas especies reactivas generan peroxidación lipídica –la que daña la membrana celular y las organelas citoplasmáticas (mitocondrias, lisosomas y ribosomas)– y producen el cese de la producción de ATP en la célula afectada. Por otro lado, el consumo de NADPH que ocurre en este proceso disminuye la actividad de glutatión peroxidasa (menor capacidad antioxidante y remoción de peróxidos), lo que determina una mayor toxicidad por la formación de disulfuros mezclados en las proteínas celulares y la inhibición de la síntesis de ácidos grasos (inhibición del surfactante pulmonar).<sup>7,8</sup>

Ante la sospecha de intoxicación por DMBDC, el primer paso es determinar la cantidad ingerida por el paciente y la concentración, debido a que las manifestaciones clínicas y el pronóstico dependen de la cantidad ingerida y del tiempo transcurrido hasta la consulta. Los volúmenes mayores de 20 mL con concentraciones mayores de 20 % son habitualmente letales.<sup>9</sup> Tabla 3.

Tabla 3. Grado de intoxicación según la dosis de 1,1-dimetil-4,4-bipiridilo dicloruro (DMBDC).

Grado de intoxicación	Cantidad de DMBDC)	Manifestaciones
• Intoxicación leve	< 10 mL al 20% (< 20 mg/g)	Síntomas gastrointestinales, falla renal leve. Recuperación sin secuelas en la mayoría de casos.
• Intoxicación moderada-grave	10 a 20 mL al 20 % (20 a 40 mg/kg)	Síntomas digestivos, hepatitis, injuria renal aguda, fibrosis pulmonar que lleva a la muerte Mortalidad de 30 % a 60 % luego del quinto día.
• Intoxicación fulminante	> 20 mL al 20% (> 40 mg/kg)	Falla multisistémica de rápida instauración, choque, perforación del tracto gastrointestinal. Mortalidad de 100 % en uno a cinco días.

La intoxicación moderada a grave tiene tres fases:

- Fase 1, aparece en las primeras 24 horas con síntomas debidos al efecto corrosivo del DMBDC en el tracto gastrointestinal. Caracterizada por vómitos, dolor bucofaringeo y abdominal y disfagia. El examen de la boca o la faringe muestra inflamación, ulceración o necrosis; también se describe la sensación de ardor en la piel. En casos complicados, puede encontrarse enfisema subcutáneo, lo que sugiere mediastinitis.<sup>10</sup>
- Fase 2, entre el segundo y quinto día. Se desarrolla falla multiorgánica con IRA, hepatitis, gastroenteritis y miocarditis. La IRA se diagnostica por elevación de la creatinina; en la actualidad, el uso de nuevos biomarcadores (cistatina C, NGAL) permiten un diagnóstico más precoz.<sup>11,12</sup> La IRA se observa en la mitad de los pacientes y, en los sobrevivientes, la recuperación ocurre en las siguientes tres semanas.<sup>13</sup> Otros hallazgos a nivel renal son proteinuria leve, glucosuria y aminoaciduria; La hepatitis se manifiesta por elevación de bilirrubina y aminotransferasas, que alcanzan su nivel más alto alrededor de los 10 días y se normalizan a los  $17 \pm 10$  días de la exposición. El compromiso hepático se observa en casi la mitad de los pacientes, es de carácter leve y no ocurre muerte por falla hepática.<sup>14</sup>
- Fase 3, entre el quinto día y la segunda semana. Se presenta con tos, disnea, hipoxemia refractaria (insuficiencia respiratoria) y muerte, que ocurre una a tres semanas después de la ingestión.<sup>15</sup> Se debe realizar pruebas de función pulmonar e imagenología. La radiografía de tórax no correlaciona con los síntomas, puede ser normal o mostrar infiltrado reticulonodular difuso. La tomografía es el método de elección para el diagnóstico y el pronóstico.<sup>16</sup> La histología inicial muestra edema alveolar, trombosis

capilar, infiltración de polimorfonucleares y áreas de necrosis; posteriormente, aparecen membranas hialinas y fibrosis septal difusa.<sup>17</sup> Los pacientes que no fallecen pueden quedar con una disfunción pulmonar de tipo restrictivo. La presencia de problemas respiratorios está asociada a resultados fatales.

El tratamiento de los pacientes intoxicados está limitado por no contar con un antídoto específico. Las medidas que eviten la absorción del tóxico y que faciliten su extracción del plasma y su eliminación por la orina son vitales para neutralizar los efectos en los órganos. La absorción del DMBDC puede limitarse con carbón activado, 100 g en adultos o 2 g/kg en los menores de 12 años, por vía oral o por sonda nasogástrica. La inducción de vómito o el lavado gástrico con solución salina no han demostrado ser de utilidad en la reducción de la mortalidad y puede empeorar la lesión corrosiva al tracto digestivo.<sup>18,19</sup>

La extracción del DMBDC del plasma puede efectuarse por hemoperfusión con carbón activado, el único método que ha demostrado eficacia, debido a que tiene una capacidad de depurar hasta 170 mL/min de DMBDC. Sin embargo, esto dependerá de las concentraciones plasmáticas del tóxico que disminuyen con rapidez por redistribución a los órganos.<sup>20-22</sup>

El paciente debe recibir medidas de soporte como analgésicos, líquidos y electrolitos –para mantener un flujo urinario óptimo (1 a 2 mL/kg/h) y, así, retardar la aparición de una IRA–, y mantenimiento de las vías aéreas permeables. No se debe administrar oxígeno en las etapas iniciales de la intoxicación, ya que incrementa la toxicidad del DMBDC; en caso de insuficiencia respiratoria grave con una presión parcial de oxígeno de 50 mmHg, se debe diferir el aporte de oxígeno.



Las medidas destinadas a disminuir la inflamación y la fibrosis pulmonar son muy importantes. En una revisión de tres ensayos clínicos en pacientes con intoxicación por DMBDC moderada a grave, el uso de glucocorticoides con ciclofosfamida, además de las medidas de soporte, resultó ser beneficioso para los pacientes con daño pulmonar inducido por DMBDC.<sup>23</sup>

La evolución del paciente depende de la cantidad ingerida de DMBDC, y su pronóstico puede ser establecido por la medición de DMBDC en plasma, los hallazgos tomográficos y los puntajes clínicos de gravedad.<sup>16,24,25</sup>

En conclusión, los dos pacientes reportados ingirieron dosis superiores a 20 mL y desarrollaron falla multiorgánica (renal, hepática y pulmonar), a pesar de las medidas terapéuticas, y, fallecieron por el daño pulmonar dentro de la semana posterior a la ingestión, como se describe en la literatura.

## REFERENCIAS BIBLIOGRÁFICAS

1. Seok S, Kim Y, Gil H, Song H, Hong S. WHO recommended classification of pesticides by hazard and guidelines to classification 2000-2002. *J Korean Med Sci*. 2012;27(9):993-8.
2. Nogué S, Dueñas A. Intoxicación por paraquat: un puzzle al que faltan piezas. *Med Clin Barc*. 2000;115:546-8.
3. Dinis-Oliveira RJ, Duarte JA, Sánchez-Navarro A, Remião F, Bastos ML, Carvalho F. Paraquat poisonings: mechanisms of lung toxicity, clinical features, and treatment. *Crit Rev Toxicol*. 2008;38(1):13-71.
4. Lee E-Y, Hwang K-Y, Yang J-O, Hong S-Y. Predictors of survival after acute paraquat poisoning. *Toxicol Ind Health*. 2002;18(4):201-6.
5. Gunnell D, Eddleston M, Phillips MR, Konradsen F. The global distribution of fatal pesticide self-poisoning: systematic review. *BMC Public Health*. 2007;7:357.
6. Houzé P, Baud FJ, Mouy R, Bismuth C, Bourdon R, Scherrmann JM. Toxicokinetics of paraquat in humans. *Hum Exp Toxicol*. 1990;9(1):5-12.
7. Bus JS, Gibson JE. Paraquat: model for oxidant-initiated toxicity. *Environ Health Perspect*. 1984;55:37-46.
8. Fukushima T, Tanaka K, Lim H, Moriyama M. Mechanism of cytotoxicity of paraquat. *Environ Heal Prev Med*. 2002;7(3):89-94.
9. Senarathna L, Eddleston M, Wilks MF, Woollen BH, Tomenson JA, Roberts DM, et al. Prediction of outcome after paraquat poisoning by measurement of the plasma paraquat concentration. *QJM Mon J Assoc Physicians*. 2009;102(4):251-9.
10. Chen H-H, Lin J-L, Huang W-H, Weng C-H, Lee S-Y, Hsu C-W, et al. Spectrum of corrosive esophageal injury after intentional paraquat or glyphosate-surfactant herbicide ingestion. *Int J Gen Med*. 2013;6:677-83.
11. Wunnapuk K, Liu X, Peake P, Gobe G, Endre Z, Grice JE, et al. Renal biomarkers predict nephrotoxicity after paraquat. *Toxicol Lett*. 2013;222(3):280-8.
12. Roberts DM, Wilks MF, Roberts MS, Swaminathan R, Mohamed F, Dawson AH, et al. Changes in the concentrations of creatinine, cystatin C and NGAL in patients with acute paraquat self-poisoning. *Toxicol Lett*. 2011;202(1):69-74.
13. Kim S-J, Gil H-W, Yang J-O, Lee E-Y, Hong S-Y. The clinical features of acute kidney injury in patients with acute paraquat intoxication. *Nephrol Dial Transplant*. 2009;24(4):1226-32.
14. Yang C-J, Lin J-L, Lin-Tan D-T, Weng C-H, Hsu C-W, Lee S-Y, et al. Spectrum of toxic hepatitis following intentional paraquat ingestion: analysis of 187 cases. *Liver Int*. 2012;32(9):1400-6.
15. Smith LL. Mechanism of paraquat toxicity in lung and its relevance to treatment. *Hum Toxicol*. 1987;6(1):31-6.
16. Zhang H, Liu P, Qiao P, Zhou J, Zhao Y, Xing X, et al. CT imaging as a prognostic indicator for patients with pulmonary injury from acute paraquat poisoning. *Br J Radiol*. 2013;86(1026):20130035.
17. Smith P, Heath D. The pathology of the lung in paraquat poisoning. *J Clin Pathol Suppl (R Coll Pathol)*. 1975;9:81-93.
18. Gaudreault P, Friedman PA, Lovejoy FH Jr. Efficacy of activated charcoal and magnesium citrate in the treatment of oral paraquat intoxication. *Ann Emerg Med*. 1985;14(2):123-5.
19. Meredith TJ, Vale JA. Treatment of paraquat poisoning in man: methods to prevent absorption. *Hum Toxicol*. 1987;6(1):49-55.
20. Webb D. Charcoal haemoperfusion in drug intoxication. *Br J Hosp Med*. 1993;49(7):493-6.
21. Suzuki K, Takasu N, Okabe T, Ishimatsu S, Ueda A, Tanaka S, et al. Effect of aggressive haemoperfusion on the clinical course of patients with paraquat poisoning. *Hum Exp Toxicol*. 1993;12(4):323-7.
22. Hsu C-W, Lin J-L, Lin-Tan D-T, Chen K-H, Yen T-H, Wu M-S, et al. Early hemoperfusion may improve survival of severely Paraquat-poisoned patients. *PLoS One*. 2012;7(10):e48397.
23. Li LR, Sydenham E, Chaudhary B, You C. Glucocorticoid with cyclophosphamide for paraquat-induced lung fibrosis. *Cochrane Database Syst Rev*. 2012;7:CD008084.
24. Shi Y, Bai Y, Zou Y, Cai B, Liu F, Fu P, et al. The value of plasma paraquat concentration in predicting therapeutic effects of haemoperfusion in patients with acute paraquat poisoning. *PLoS One*. 2012;7(7):e40911.
25. Weng C-H, Hu C-C, Lin J-L, Lin-Tan D-T, Huang W-H, Hsu C-W, et al. Sequential organ failure assessment score can predict mortality in patients with paraquat intoxication. *PLoS One*. 2012;7(12):e51743.

CORRESPONDENCIA A: Dr. Enrique Antolín Hernández Obando  
alcali\_1983@hotmail.com

FECHA DE RECEPCIÓN: 24 de marzo de 2014.

FECHA DE APROBACIÓN: 15 de abril de 2014.

FINANCIAMIENTO: por los autores.

CONFLICTO DE INTERÉS: ninguno, según los autores.