

SIGNO DE LA CIMITARRA

FÉLIX REVILLA MANCHEGO¹, GUILLERMINA BALLENA EFFIO²

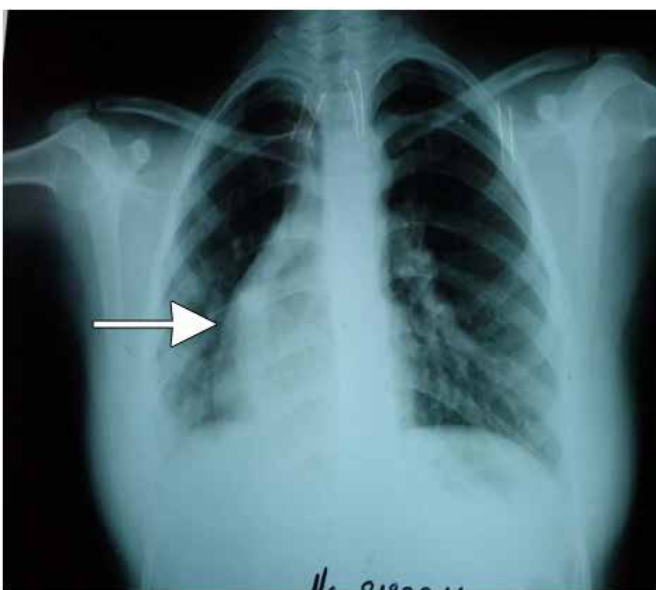


Fig. 1

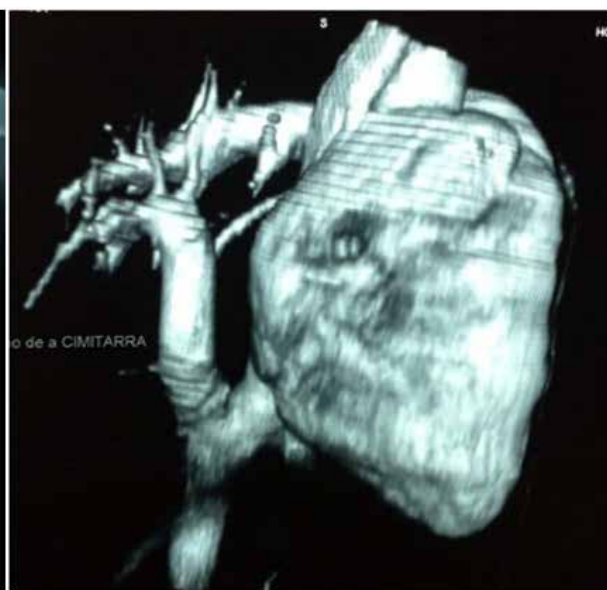


Fig. 2

Paciente de 19 años, sexo femenino, cuyo informe radiológico, en evaluación ocupacional de rutina, concluye Dextrocardia. Durante estos años, ha cursado sin síntomas cardiovasculares relevantes y niega diagnóstico de cardiopatía congénita o estructural previa.

Al observar detenidamente la placa de tórax (fig. 1), se determinó el hallazgo radiológico del “signo de la cimitarra”, imagen en forma de sable de hoja curva que

se ensancha a medida que se aleja de la empuñadura, con un solo filo en el lado convexo, usado por turcos y persas. Este signo es generado por un drenaje venoso anómalo parcial de venas pulmonares derechas a vena cava inferior, a través de un colector, y suele estar asociado a dextroposición.

Posteriormente, la paciente fue sometida a Angiotem (fig 2), la cual confirmó el hallazgo radiológico del “signo de la cimitarra”.

1: Médico Cardiólogo. Hospital Nacional Dos de Mayo
2: Médica Radióloga. Hospital Nacional Dos de Mayo