

Radiocirugía Estereotáctica del Meningioma Intracraneal

Dres.: Andrés Plasencia Santa María (1), Aldo Berti Gaspard (1), Mayer Zaharia Bassan (2), Luis Pinillos Ashton (2), Alfredo Moscol Ledesma(2), Alejandro Castillo Gutiérrez (1), Alejandro Santillán Cadenillas(1), Cesar Picón Chávez (3), Ricardo Cabello Mattos (3), Sandra Guzmán Calcina(3)

Dptos. de Neurocirugía (1), Radioncología (2) y Física Medica (3)

Instituto Radiocirugía del Pacífico, StereoKnife, Lima Perú

INTRODUCCIÓN

El meningioma tiene el segundo lugar en frecuencia entre los tumores intracraneales (1). El mejor tratamiento es la resección quirúrgica completa con resección de su inserción dural y de las zonas de invasión craneal. En muchos casos este objetivo puede ser alcanzado con mínima y razonable morbilidad, pero en otros, y pese a los recientes avances de las técnicas microquirúrgicas, la elocuencia de la región donde asienta el tumor conduce a tasas de morbilidad del 12 al 30% (2, 3, 4, 5, 6, 7) o a resección parcial con el fin de preservar la función neurológica. En aquellos casos en quienes puede lograrse la resección total, las tasas de recurrencia esperadas a 5 y 10 años son del 5 y 10% respectivamente (8, 9).

Usualmente, después de la microcirugía, se indica alguna modalidad de terapia con radiaciones se indica para el manejo del tumor residual, sea esta radiocirugía basada en acelerador lineal o LINAC (10, 11, 12, 13), Gamma knife (8, 14, 15, 16), haces de protones (17) o radioterapia externa fraccionada convencional (18, 19, 20, 21, 22).

Al presente, debido a su tasa elevada de control tumoral y baja de complicaciones, la radiocirugía estereotáctica se ha convertido en una alternativa terapéutica razonable, en especial para meningiomas de la base del cráneo (23).

En el presente artículo revisamos sumariamente los resultados de la microcirugía y de la radiocirugía en sus aspectos de indicaciones, radiobiología, dosimetría, y resultados.

TRATAMIENTO QUIRÚRGICO

Debido a que el meningioma es un tumor benigno de bordes netos, una resección completa teóricamente consigue curar la enfermedad y aliviar los síntomas y signos de focalización neurológica al resolver el conflicto de espacio. Empero, la realidad es que no siempre puede erradicarse en su totalidad al tumor y consiguientemente los distintos grados de resección parcial y subtotal se ha correlacionado con el riesgo de recurrencia (Tabla 1) (24). Aun la resección completa con un margen adicional de duramadre no invadida ha sido seguida por recurrencia tumoral (25) pero una vez más, en caso de meningiomas anidados en zonas elocuentes como por ejemplo en el seno cavernoso, la extirpación completa acarrea riesgo elevado de una complicación isquémica o de nervios

craneales. La resección de meningiomas del foramen magnum y petroclivales se asocian con riesgo de disfunción de nervios craneales bajos y fistula de LCR; los tumores que ocluyen el tercio posterior del seno longitudinal superior y tórula conllevan un inaceptable riesgo de infarto venoso (26, 27, 28). La erradicación quirúrgica de estos meningiomas demanda mucha destreza y experiencia por parte del cirujano y existe una "curva de aprendizaje" que muestra que, a menor experiencia de éste, menor la probabilidad de éxito y mayor la de complicaciones.

RADIOGRAFIA ESTEREOTACTICA

En esencia, es la irradiación hipersselectiva de un volumen blanco intracraneal (lesión) entregando una alta dosis de radiación ionizante con propósito terapéutico, respetando el tejido nervioso sano vecino. El meningioma es considerado un buen blanco para radiocirugía porque es bien demarcado en las neuroimágenes, no infiltra tejidos colindantes, y finalmente, su remoción quirúrgica conlleva riesgos significativos de complicaciones, aun en manos de cirujanos expertos. El hecho que la radiocirugía estereotáctica sea un procedimiento bajo anestesia local, que tenga una eficacia comparable a la microcirugía pero con menor riesgo, la hace una modalidad atractiva.

RADIOBIOLOGIA Y DOSIMETRIA

El meningioma benigno es un tumor de crecimiento lento y respuesta tardía a la radiación. Por estudios in vitro se le adscribe un cociente α/β bajo, de alrededor de 3, que refleja la supervivencia de células en relación a la dosis de radiación. Este cociente α/β es clave para determinar la dosis biológicamente efectiva (BED) lo cual permite comparar la dosis única con los distintos esquemas de fraccionamiento a través de la fórmula $BED = nd(1 + d/\alpha/\beta)$, donde n = número de fracciones y d = dosis por fracción.

Un α/β bajo se traduce en un BED alto para cualquier fracción de radiación entregada (29). Esto quiere decir que tumores benignos como los meningiomas pueden recibir una dosis baja de radiación consiguiendo el mismo efecto biológico que tendría una fracción única más alta para un tumor maligno. Por esta razón los esquemas de fraccionamiento no consiguen un impacto significativo para el meningioma debido a que tanto el cerebro como el tumor tienen similares propiedades de respuesta tardía,



sin diferencia de cociente \dot{a}/\dot{a} que explotar. Adicionalmente, la naturaleza altamente conformal de la radiocirugía junto a los bordes netos de este tumor respecto al cerebro, permiten que el alto BED de una dosis única sea restringida al tumor. Al lado de cociente \dot{a}/\dot{a} del tumor, otros factores relevantes para la selección de la dosis apropiada para cada tumor son el volumen tumoral, la proximidad de estructuras sensibles como la vía visual anterior, el tronco cerebral, nervio facial y otras estructuras neurales elocuentes con sus fracciones de dosis absorbidas (tolerancia diferencial), la fórmula logística integrada, irradiación previa o futura y la experiencia clínica. El tamaño tradicional del blanco radioquirúrgico de 3 cm o menos de diámetro es en realidad arbitrario. En caso de lesiones más grandes simplemente la dosis debe reducirse para minimizar el riesgo de radionecrosis. Aunque el riesgo de oncogénesis luego de radiación de baja intensidad está bien documentada, a la fecha la magnitud de esta complicación a dosis empleadas en radiocirugía es inferior a aquella que ocurre con radioterapia fraccionada (30, 31, 32).

RESULTADOS

La revisión de las grandes series de reconocidos centros de referencia publicadas en la última década demuestra consistentemente la eficacia de esta tecnología en el manejo del meningioma intracraneal.

Friedman, de la Universidad de Florida (33) reportó 70 pacientes con 76 meningiomas tratados con LINAC. En 38 pacientes, radiocirugía fue el tratamiento inicial. En 32 pacientes la radiocirugía siguió a la cirugía o a la radioterapia convencional. El volumen de tratamiento promedio fue de 10.0 cm³ (rango 0,6 a 28,6 cm³). La dosis periférica promedio fue de 12,7 Gy (rango, 10 a 20 Gy). El seguimiento clínico se llevó a cabo en todos los pacientes, con una duración promedio de 23 meses. Durante este periodo ninguna lesión recurrió; de 48 lesiones en pacientes con seguimiento clínico y radiológico de por lo menos un año, 27 tumores se estabilizaron y 21 disminuyeron de tamaño. Dos pacientes experimentaron déficit neurológico transitorio. Uno fue tratado con resección quirúrgica y el otro respondió a corticoterapia prolongada.

Pollock de la Clínica Mayo, (34) trató con GK a 330 pacientes con 356 meningiomas intracraneales. El 42% tenían tumores recurrentes y/o residuales, y el 58% tuvieron radiocirugía como tratamiento primario del tumor. La mayoría de pacientes (70%) tenían tumores de base del cráneo, y la mediana del volumen fue de 7,3 cc (rango 0,5-50,5 cc). La mediana de la dosis al margen fue de 16 Gy (rango 12-20 Gy). El seguimiento promedio clínico y radiológico de 43 meses. El 94% de los tumores permanecieron estables o disminuyeron su tamaño y el 6% recurrieron. En el meningioma típico se obtuvieron los mejores resultados. Complicaciones ocurrieron en el 8%, principalmente compromiso de nervios craneales, edema cerebral sintomático, formación de quistes y estenosis de la a. carótida interna. Tres pacientes (1%) presentaron desdiferenciación tumoral.

Malik I et al, del grupo de Sheffield (35), trataron con Gamma Knife a 309 pacientes con meningiomas 70% de los cuales localizados en la base del cráneo, de los cuales el 47% estaban en el seno cavernoso y 15% correspondían a meningiomas múltiples por neurofibromatosis II. La tasa de control tumoral a 5 años fue del 87% para el meningioma típico, 49% para el atípico y 0% para lesiones malignas. En el 3% ocurrieron complicaciones principalmente trigeminales y de oculomotores.

Henzel et al (36), trataron 224 tumores más grandes de lo usual con radiocirugía con LINAC con las técnicas de radioterapia estereotáctica fraccionada, hipofraccionada y radiocirugía con dosis única. Demostraron sobrevida y libertad de progresión tumoral del 92,9% y 96,9%, respectivamente. Hubo reducción tumoral del 30,3% a 18 meses y 95,9% de los pacientes mejoraron o estabilizaron sus síntomas. Toxicidad aguda clínicamente significativa ocurrió en 2,5% de los casos y la tardía fue de 0%.

Lee JY et al (37), del grupo de Pittsburgh, trataron con Gamma knife a 964 pacientes con meningiomas principalmente de base del cráneo. El control tumoral fue de 93% para meningiomas benignos. En tumores atípicos y malignos fue de 83 y 72% respectivamente. Las complicaciones de efectos adversos por radiación estuvieron entre el 5,7 al 16%

Kollová et al (38), evaluaron 368 pacientes portadores de 400 meningiomas con radiocirugía por Gamma knife. El volumen tumoral promedio fue de 4,4 cc (rango 0,11-44,9 cc). La dosis marginal de 12,55 Gy (rango 6,5 - 24 Gy). El seguimiento promedio fue superior a 2 años (mediana de 60 meses) y 6 pacientes se incluyeron debido a presentar complicaciones post tratamiento. El volumen tumoral se redujo en el 69,7% y se estabilizó en 27,8% (tasa actuarial de control de 97,9% a 5 años). El volumen tumoral aumentó en 2,5% de los casos. El 15,4% de los casos desarrolló edema perilesional y las tasas de complicación transitoria y permanente del 10,2 y 5,7%, respectivamente.

EXPERIENCIA EN NUESTRO CENTRO

Entre mayo del 2003 a marzo del 2008 Hemos tratado a 14 pacientes portadores de meningioma, con seguimiento clínico y radiológico promedio de 11 meses. El volumen promedio fue de 10,7 cc. La dosis marginal promedio fue de 12,25 Gy (rango 10 a 13). Se obtuvo el control tumoral en todos los casos. Desarrollaron edema perilesional 3 pacientes y de estos, 2 experimentaron síntomas por radiotoxicidad. De estos últimos, 1 remitió con tratamiento médico y otro está en tratamiento corticoide. Las figs. 1 y 2 muestran un caso con seguimiento a largo plazo (2 años y 10 meses).

CASO REPRESENTATIVO

Paciente mujer de 35 años de edad. Sometida a 2 resecciones gruesamente totales de meningioma del tercio anterior y medio del seno longitudinal superior hace 15 y 10 años. Hace 4 años la paciente experimenta cefalea y crisis convulsivas. La resonancia magnética mostró que el tumor recurrente, de gran volumen, tiene forma muy



irregular con extensión parasagital izquierda. Se interviene mediante radiocirugía administrando 12 Gy en la superficie de isodosis del 53% cubriendo los márgenes de la lesión (Fig. 1). La evolución ha sido favorable, con remisión del cuadro clínico. La resonancia magnética a 2 años y 10 meses mostró reducción marcada del volumen tumoral (Fig. 2).

CONCLUSION

La radiocirugía en el meningioma benigno brinda altas tasas de control o regresión tumoral con bajo riesgo de complicaciones por lo que constituye una elección terapéutica efectiva en pacientes portadores de lesiones sintomáticas de pequeño a mediano tamaño. Puede indicarse como tratamiento primario para tumores recién diagnosticados o para tumores residuales y recurrentes. En meningiomas más grandes, las técnicas de radioterapia estereotáctica fraccionada son alternativas de eficacia comparable.

REFERENCIAS

- Central Brain Tumor Registry of the United States: Statistical Report: Primary Brain Tumors in the United States, 1995-1999. Chicago:CBRTUS, 2002
- Bitzer M, Topka H, Morgalla M, et al: Tumor-related venous obstruction and development of peritumoral brain edema in meningiomas. *Neurosurgery* 42:730-737, 1998
- Chang SD, Adler JR Jr: Treatment of cranial base meningiomas with linear accelerator radiosurgery. *Neurosurgery* 41:1019-1027, 1997
- Connell PP, Macdonald RL, Mansur DB, et al: Tumor size predicts control of benign meningiomas treated with radiotherapy. *Neurosurgery* 44:1194-1200, 1999
- DeSalles AAF, Scadutto A, Goetsch SJ: Radiosurgery of benign tumors, in DeSalles AAF, Goetsch SJ (eds): *Stereotactic Surgery and Radiosurgery*. Madison, WI: Medical Physics Publishing, 1993, pp 369-387
- Liskak R, Simonova G, Vymazal J, et al: Gamma knife radiosurgery of meningiomas in the cavernous sinus region. *Acta Neurochir* 141:473-480, 1999
- Sekhar LN, Patel S, Cusimano M, et al: Surgical treatment of meningiomas involving the cavernous sinus: evolving ideas based on a ten year experience *Acta meningioma Suppl* 65: 58-62, 1996
- Iwai Y, Yamanaka K, Ishiguro T: Gamma knife radiosurgery for the treatment of cavernous sinus meningiomas. *Neurosurgery* 52:517524, 2003
- Lee JY, Niranjan A, McInerney J, et al: Stereotactic radiosurgery providing long-term tumor control of cavernous sinus meningiomas *J Neurosurg* 97:6572, 2002
- De Salles AA, Frighetto L, Grande CV, et al: Radiosurgery and stereotactic radiation therapy of skull base meningiomas: proposal of a grading system. *Stereotact Funct Neurosurg* 76:218229, 2001
- Hakim R, Alexander E III, Loeffler JS, et al: Results of linear accelerator-based radiosurgery for intracranial meningiomas. *Neurosurgery* 42:446454, 1998
- Shafron DH, Friedman WA, Buatti JM, et al: Linac radiosurgery for benign meningiomas. *Int J Radiat Oncol Biol Phys* 43:321327, 1999
- Spiegelmann R, Nissim O, Menhel J, et al: Linear accelerator radiosurgery for meningiomas in and around the cavernous sinus. *Neurosurgery* 51:13731380, 2002
- Kobayashi T, Kida Y, Mori Y: Long-term results of stereotactic gamma radiosurgery of meningiomas. *Surg Neurol* 55:325331, 2001
- Kondziolka D, Levy E, Niranjan A, et al: Long-term outcomes after meningioma radiosurgery: physician and patient perspectives. *J Neurosurg* 91:4450, 1999
- Stafford SL, Pollock BE, Foote RL, et al: Meningioma radiosurgery: tumor control, outcomes, and complications among 190 consecutive patients. *Neurosurgery* 49:10291038, 2001
- Vernimmen FJ, Harris JK, Wilson JA, et al: Stereotactic proton beam therapy of skull base meningiomas. *Int J Radiat Oncol Biol Phys* 49:99105, 2001
- Barbaro NM, Gutin PH, Wilson CB, et al: Radiation therapy in the treatment of partially resected meningiomas. *Neurosurgery* 20:525528, 1987
- Glaholm J, Bloom HJG, Crow JH: The role of radiotherapy in the management of intracranial meningiomas: The Royal Marsden Hospital experience with 186 patients. *Int J Radiat Oncol Biol Phys* 18:755761, 1990
- Goldsmith BJ, Wara WM, Wilson CB, et al: Postoperative irradiation for subtotally resected meningiomas. A retrospective analysis of 140 patients treated from 1967 to 1990. *J Neurosurg* 80:195201, 1994
- Nutting C, Brada M, Brazil L, Sibtain A, et al: Radiotherapy in the treatment of benign meningioma of the skull base. *J Neurosurg* 90:823827, 1999
- Taylor BW Jr, Marcus RB Jr, Friedman WA, et al: The meningioma controversy: postoperative radiation therapy. *Int J Radiat Oncol Biol Phys* 15:299304, 1988
- Couto R, Frighetto L, DeSalles AAF, et al: Radiosurgery and stereotactic radiotherapy for intracranial meningiomas. *Neurosurg Focus* 14:1-6, 2003
- Simpson D: The recurrence of intracranial meningiomas after surgical treatment. *J Neurol Neurosurg Psychiatry* 20:22-39, 1957
- Chan RC, Thompson GB: Morbidity, mortality, and quality of life following surgery for intracranial meningiomas. A retrospective study in 257 cases. *J Neurosurg* 60:5260, 1984
- De Jesus O, Sekhar LN, Parikh HK, et al: Long-term follow-up of patients with

- meningiomas involving the cavernous sinus: recurrence, progression, and quality of life. *Neurosurgery* 39:915920, 1996
- DeMonte F, Smith HK, Al-Mefty O: Outcome of aggressive removal of cavernous sinus meningiomas. *J Neurosurg* 81:245251, 1994
- O Sullivan MG, van Loveren HR, Tew JM Jr: The surgical resectability of meningiomas of the cavernous sinus. *Neurosurgery* 40:238247, 1997
- Larson DA, Flickinger JC, Loeffler JS: The radiobiology of radiosurgery. *Int J Radiat Oncol Biol Phys* 25:557-561, 1993
- Hanabusa K, Morikawa A, Murata T, et al: Acoustic neuroma with malignant transformation. Case report. *J Neurosurg* 95:518521, 2001
- Yu JS, Yong WH, Wilson D, et al: Glioblastoma induction after radiosurgery for meningioma. *Lancet* 356:1576-1577, 2000
- Shapiro S, Mealey J Jr, Sartorius C: Radiation-induced intracranial malignant gliomas. *J Neurosurg* 71:77-82, 1989
- Shafron DH, Friedman WA, Buatti JM, Bova FJ, Mendenhall WM: Linac radiosurgery for benign meningiomas. *Int J Radiat Oncol Biol Phys* 43:321-7, 1999
- Pollock BE: Stereotactic radiosurgery for intracranial meningiomas: indications and results. *Neurosurg Focus* 15: 14: e4, 2003
- Malik I, Rowe JG, Walton L, Radatz MW, Kemeny AA: The use of stereotactic radiosurgery in the management of meningiomas. *Br J Neurosurg* 19: 13-20, 2005
- Henzel M, Gross MV, Hamm K, Surber G, Kleinert G, Failing T, Strassmann C, Engenhardt-Cabillie R: Significant tumor volume reduction of meningiomas after stereotactic radiotherapy: results of a prospective multicenter study. *Strahlenther Onkol* 182:382-8, 2006
- Lee JY, Kondziolka D, Flickinger JC, Lunsford LD: Radiosurgery for intracranial meningiomas. *Prog Neurol Surg* 20: 142-9, 2007
- Kollová A, Lyskák R, Novotný J Jr, Vladyka V, Simonová G, Janoušková L: Gamma knife surgery for benign meningioma. *J Neurosurg* 107:325-36, 2007.

Tabla 1. Grado de Extensión de la Resección Quirúrgica y Recurrencia

Grado	Extensión de la resección (R)	Recurrencia% a 5 años
I	R. macroscópicamente completa c/remoción de inserción dural y hueso anormal	6,6%
II	R. macroscópicamente completa c/ electrocoagulación de la inserción dural	36,4%
III	R. macroscópicamente completa sin R ni Electrocoagulación de su inserción dural	80%
IV	R. subtotal	
V	Simple descompresión del tumor	

*Estos valores son promedios, variables en las distintas series

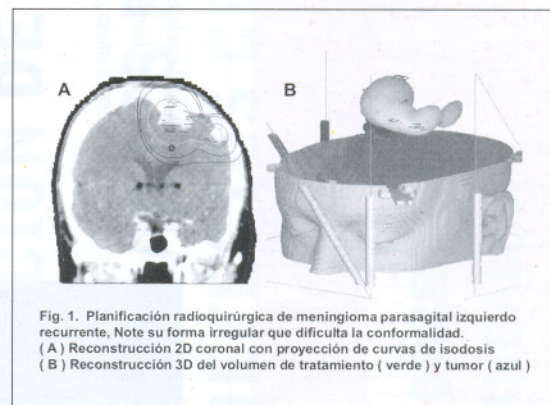


Fig. 1. Planificación radioquirúrgica de meningioma parasagital izquierdo recurrente. Note su forma irregular que dificulta la conformalidad. (A) Reconstrucción 2D coronal con proyección de curvas de isodosis (B) Reconstrucción 3D del volumen de tratamiento (verde) y tumor (azul)

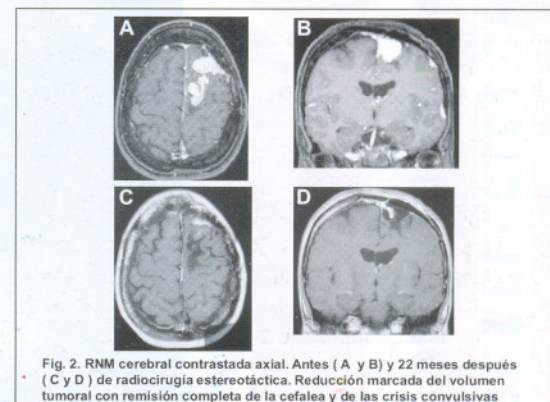


Fig. 2. RNM cerebral contrastada axial. Antes (A y B) y 22 meses después (C y D) de radiocirugía estereotáctica. Reducción marcada del volumen tumoral con remisión completa de la cefalea y de las crisis convulsivas