

# Anatomía Endoscópica relacionada al Abordaje de la Silla Turca

Alicia Del Carmen Becerra Romero<sup>1</sup>, Paulo Henrique Pires de Aguiar,<sup>2</sup> Fernando Campos Gomes Pinto<sup>3</sup>

1 Doctoranda del Departamento de Neurología de la Facultad de Medicina de la Universidad de São Paulo(USP)

2 Profesor libre Docente del Departamento de Neurología de la Facultad de Medicina de la USP

3 Profesor Doctor de la Disciplina de Neurocirugía del Departamento de Neurología de la Facultad de Medicina de la USP, jefe del Grupo de Hidrodinámica Cerebral

Palabras Clave:

Anatomía, endoscopia, base de cráneo, abordaje endonasal, abordaje transesfenoidal

## INTRODUCCIÓN

La pesquisa con fundamento en anatomía aplicada a la neurocirugía es una importante parte de la neuroanatomía aplicada. Las viejas descripciones anatómicas no dan una visión científica adecuada de muchas estructuras anatómicas y las búsquedas neuroanatómicas micro y macroscópicas son necesarias para responder a la actual demanda de muchos campos de las neurociencias clínicas<sup>(4)</sup>. Los tópicos mas frecuentes de búsqueda en neuroanatomía aplicada en neurocirugía son relacionados a la neuroimagenología y procedimientos neuroquirúrgicos. Entre esos la neuroanatomía endoscópica se volvió una herramienta principal para el desarrollo de la neurocirugía minimamente invasiva<sup>(4)</sup>.

Los orígenes de la cirugía de la base del cráneo y cerebral se iniciaron en el siglo diecinueve, donde los primeros abordajes al cerebro fueron en la base del cráneo. Francesco Durante (1845-1934) fue el primero al retirar un meningioma olfatorio de la base del cráneo en una mujer de 35 años de edad que presentaba proptosis, anosmia y déficit de memoria.

Varios autores contribuyeron para la cirugía hipofisaria<sup>(2)</sup>. En 1907 Schloffer(1868-1937) un rinologista austriaco fue el primero en reportar el retiro de un tumor hipofisario vía abordaje transesfenoidal, transnasal. Aunque Cushing ejecuto su primera cirugía transesfenoidal hipofisaria en 1909 en un paciente con acromegalia, el usó la técnica de Schloffer.

Avances tecnológicos van casi siempre precedidos de mejoras importantes en la cirugía de base de cráneo. Con el endoscopio se volvió posible introducir una fuente de luz con imágenes magnificadas en la proximidad del feno por un corredor quirúrgico pequeño. Diferentes tipos de

ópticas estuvieron disponibles, tales como: ángulo de visión amplio, imágenes planas, geometría de visión con ápice en la punta del endoscopio y base lejos de él, visibilidad solamente de las imágenes que están al frente del endoscopio. Con la visión panorámica de 360° mostrado por el endoscopio y la eliminación del retractor transesfenoidal rígido, Jho, neurocirujano, y Carrau, otorrinolaringólogo, iniciaron el abordaje estrictamente transesfenoidal endonasal para tumores hipofisarios en la Universidad de Pittsburgh<sup>(6,13)</sup>. Cada vez que existe un cambio de paradigma en las disciplinas quirúrgicas, hay un período de ajuste, mientras los cirujanos adquieren nuevas habilidades quirúrgicas y ganan experiencia<sup>(20)</sup>. La cirugía cerebral endonasal es una cirugía de equipo según Snyderman et al<sup>(20)</sup> que requiere del aprendizaje de anatomía quirúrgica no familiar, uso de nuevas tecnologías y el desarrollo de habilidades quirúrgicas nuevas. Las mayores preocupaciones durante la cirugía son la identificación de la arteria carótida interna, nervios ópticos y preservación de vasos cerebrales pequeños. El potencial para un desastre es grande si el cirujano no está familiarizado con la anatomía, hay falta de equipamiento adecuado y torpeza de mantener una adecuada visibilidad con el endoscopio. Muchas publicaciones hablan sobre el asunto, tanto sobre la anatomía endoscópica transesfenoidal<sup>(2,5,7,8,12,14,15,16,17,18,21)</sup>, cuanto de la anatomía con el abordaje extendiendo sus límites<sup>(1,3,9,10,11,19)</sup>.

## ASPECTOS ANATÓMICOS

Entender la anatomía de la región es importante para la realización del procedimiento transesfenoidal:

1. Seno esfenooidal: generalmente dividido en el plano sagital por un septo óseo que con frecuencia, no está en la línea media. El seno esfenooidal puede tener múltiples septos o ningún septo con una cavidad





amplia única. Dependiendo de la extensión del aire, el seno esfenoidal es clasificado según Hamberger et al en tres tipos: sellar (86%), pre-sellar (11%), conchal (3%). El tipo conchal y pre-sellar son más frecuentes en niños y adultos jóvenes a causa del desarrollo tardío del seno esfenoidal (la completa aireación ocurre al rededor de los 20 años). La silla turca es vista como una prominencia en el techo del seno esfenoidal bien aireado. Lateral a la silla turca, la prominencia carotídea es identificada y corresponde al segmento cavernoso (C4) y segmento clinóideo (C5) de la arteria carótida interna. La forma de la prominencia carotídea y su extensión es variable. La pared ósea de la prominencia es frecuentemente menor de 0,5 mm de espesor y ocasionalmente puede abrirse, tornando a la arteria extremadamente vulnerable. En la mayoría de los casos, el hueso de la prominencia carotídea ósea es más fino que aquel que forma el piso de la silla turca. El nervio maxilar (V2) cursa a lo lejos del aspecto infero-lateral de la pared del seno esfenoidal, cubierto por hueso que frecuentemente sobresale dentro del seno esfenoidal, formando la prominencia trigémina. Anterior y superior a la prominencia producida por la silla turca en el techo del seno esfenoidal, existe un pequeño receso que corresponde intracranialmente al tubérculo sellar y surco quiasmático. Este receso es llamado receso tubercular. Sin embargo, el surco quiasmático no produce una prominencia en el seno esfenoidal y, por lo tanto no puede ser identificado sobre el punto de vista transesfenoidal. Los canales ópticos atraviesan la parte más anterior del techo del seno esfenoidal. Similar a la arteria carótida interna, el hueso que recubre los nervios ópticos puede ser extremadamente fino o ausente. El pequeño receso localizado entre el canal óptico y la prominencia carotídea puede ser llamado de receso óptico carotídeo. Posterior la silla turca, el techo de un seno esfenoidal bien aireado presenta otros recesos en los cuales la pared posterior es el clivus superior. Esta región cuando existe, fue descrita por Romano et al como receso clival<sup>(19)</sup>. La pared posterior del seno esfenoidal corresponde al segmento del clivus arriba de la sincondrosis eseno occipital (sinostosis en adultos). Dependiendo del grado de aireación del seno esfenoidal, el espesor del hueso en la región clival varía considerablemente entre 0,2-10mm. Sin embargo, la pared posterior del seno esfenoidal permanece la región más espesa del seno esfenoidal. La duramadre a este nivel es compuesta de dos distintas capas. Un plexo vascular muy rico, el seno basilar (extensión rostral del plexo venoso de Batson) que comunica con el seno cavernoso, está siempre presente entre estas capas durales. Venas puente pueden ser identificadas venidas del seno basilar para el hueso clival. La distancia del trabajo quirúrgico entre piso del seno esfenoidal y duramadre clival es en

promedio 23,1mm (n=6) (variación 18,9-25,5). Todos los reparos anatómicos adentro del seno son evidentes, en senos esfenoidales bien aireados.

2. Capas durales de la silla turca y pared medial del seno cavernoso: Porque muchos de los nervios craneanos están localizados en la pared lateral del seno cavernoso, parece razonable que tumores que envuelven el seno cavernoso sean abordados a través de la pared medial en detrimento de la pared lateral<sup>(6)</sup>. Después de la abertura del piso de la silla turca, la duramadre que recubre la glándula hipofisaria es identificada. En este nivel existen dos capas distintas de duramadre. Una capa junto al hueso, la duramadre periosteal, que recubre el piso de la silla turca y se extiende lateralmente más allá de la silla turca, recubre el surco carotídeo donde forma parte de la pared medial del seno cavernoso, y entonces continua como piso del seno cavernoso. La capa dural junto a la glándula hipofisaria separa la glándula del compartimiento medial del seno cavernoso. Superiormente, esta capa se refleja para formar dos capas del diafragma de la silla turca. Esta reflexión crea la abertura central del diafragma sellar a través del cual el infundíbulo pasa. Esta capa continua lateralmente como capa externa (duramadre propia) del techo y pared lateral del seno cavernoso. Así la pared medial del seno cavernoso tiene dos componentes separados. En el aspecto superior, la pared medial del seno cavernoso formada por la capa dural de la glándula hipofisaria sin soporte óseo. En su aspecto inferior, la pared medial del seno cavernoso formada por la duramadre periosteal de la silla turca y es asegurada por el hueso de la pared lateral del seno esfenoidal. La distancia media entre las dos paredes mediales del seno cavernoso es 14,9mm (variación 10,1-18,2)(n=20)<sup>(19)</sup>. Renn y Rhoton relataron las dimensiones del diafragma sellar con una media de 11mm de ancho (variación 5-13) y 8 mm de extensión (variación 5-13). La porción del diafragma sellar que es cortada cuando el abordaje transesfenoidal es extendido al espacio intradural subdiafragmático, como lo describe Mason et al, es la porción entre la abertura central del diafragma sellar y su inserción en el tubérculo sellar. La extensión media de esta porción anterior es 3,3mm (variación 0-6,9) (n=36) La abertura central del diafragma sellar tiene una media de ancho de 4,9mm (variación 2,1-10,3) (n=36) y una media de extensión de 5 mm (variación 2,0-10,3)(n=36). Canales venosos ocupan el espacio entre las dos capas de duramadre en la silla y comunican entre los dos senos cavernosos. Típicamente, estos canales venosos forman ambos senos intercavernosos anterior y posterior, los cuales en combinación con los dos senos cavernosos son llamados senos circulares.
3. Extensión al espacio supradiafragmático intradural: el techo del seno esfenoidal que es antero-superior a la





silla turca está formado por el plano esfenoidal. La unión del plano esfenoidal con la silla turca forma un receso llamado tubercular. El hueso del receso tubercular y plano esfenoidal es frecuentemente una fina capa de hueso cortical. El espesor medio del hueso en el tubérculo sellar es 1mm (variación 0,2-4,3mm) y del plano esfenoidal es 0,6mm (variación 0,2-1,4) como lo descrito por Fuji et al. La distancia media entre las arterias carótidas internas en el tubérculo sellar es 13,9mm. Las arterias carótidas internas están relativamente fijadas al hueso en el tubérculo sellar y por el anillo distal dural. La relativa inmovilidad de las arterias carótidas internas a este nivel propicia mayor vulnerabilidad al daño quirúrgico durante el abordaje transefenoidal. El plano esfenoidal puede ser parcialmente resecado por el abordaje transefenoidal, mas la resección es limitada lateralmente por los canales ópticos. La distancia entre los nervios ópticos en su entrada dentro del canal óptico es 14mm (variación 9-24) de acuerdo con Renn y Rhoton. El seno intercavernoso anterior cuando está presente demarca la inserción del diafragma sellar en el tubérculo sellar. La cisterna suprasellar es expuesta dividiendo el seno intercavernoso anterior y diafragma sellar y entonces abriendo la duramadre que recubre el tubérculo sellar, surco quiasmático y plano esfenoidal. La disección de la trabécula aracnoidea permite entonces la visibilización del tallo hipofisario, quiasma óptico y arterias hipofisarias superiores (que se originan de la superficie póstero-medial de la arteria carótida interna), su número varía de uno a cuatro de cada lado (n=35)(media 2,3 por lado).

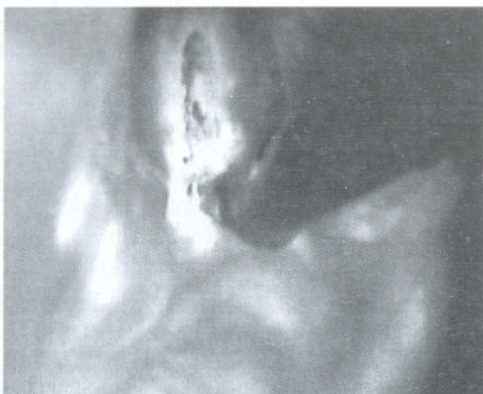4. Compartimientos mediales al seno cavernoso: el compartimiento medial del seno cavernoso es la porción del seno cavernoso medial la arteria carótida interna (segmento C4). Ningún nervio craneano atraviesa el compartimiento medial. La arteria carótida interna es, por lo tanto la mayor estructura encontrada en la exploración del seno cavernoso en el abordaje transefenoidal. El curso de la arteria carótida interna dentro del seno cavernoso varía. En algunos casos, la prominencia carotídea es

claramente visible y el curso entero de la arteria carótida interna puede ser identificado antes de la abertura de la pared del seno esfenoidal. De acuerdo con Fuji et al<sup>(6)</sup>, el tubérculo sellar y el piso de la silla son puntos donde las dos arterias carótidas se encuentran más cerca de la línea media. En los <sup>(19)</sup>espécimenes de Romano, la arteria carótida se encuentra cerca de la glándula hipofisaria, estando separado solamente por una fina duramadre de la pared medial del seno cavernoso. El VI nervio puede ser visibilizado lateral e inferior a la arteria carótida interna.

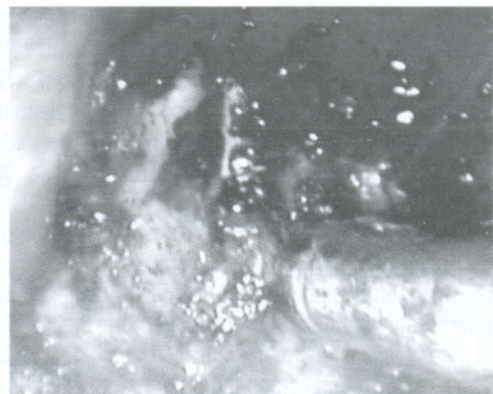
**Las fotografías quirúrgicas de uno a cuatro muestran algunos de los reparos anatómicos descritos.**

**PATOLOGÍAS EN LAS CUALES ES USADO EL ABORDAJE TRANSEFENOIDAL ENDOSCÓPICA ENDONASAL**

El abordaje endonasal ha sido usado para tratar una variedad de condiciones neoplásicas y no neoplásicas de la base cráneo ventral. Según Kassam et al<sup>(11)</sup>, los diagnósticos no neoplásicos más comunes tratados son fístula del líquido cefalorraquídeo (traumática, iatrogénica y espontánea). También pueden ser tratados la descompresión del nervio óptico debido al trauma, infecciones como absceso epidural y osteomielitis, enfermedad sinusal inflamatoria <sup>(20)</sup>. Las neoplasias benignas más comunes son adenomas hipofisarios, meningiomas y craneofaringiomas. Las fotografías quirúrgicas de uno a cuatro muestran algunos de los reparos anatómicos descritos. En términos de lesiones malignas, estrosioneuroblastomas y cáncer sinusal con invasión de la base de cráneo. Más recientemente, otras patologías como cordomas y condrosarcomas han sido tratadas. Patologías como quiste de Rathke, quiste dermoide, malformación arterio-venosa y epidermoide pueden también ser tratadas<sup>(20)</sup>. También técnicas endoscópicas han sido bien establecidas para el tratamiento de lesiones de base de cráneo extradurales y benignas, los datos son limitados considerando el uso de esta modalidad en tumores intradurales benignos y malignos.

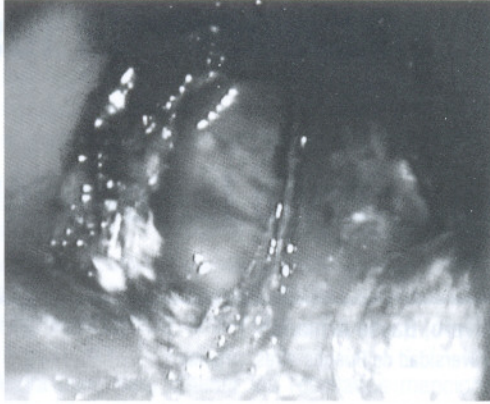
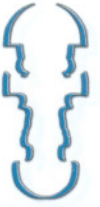


Fotografía 1: cornete medio y septum nasal

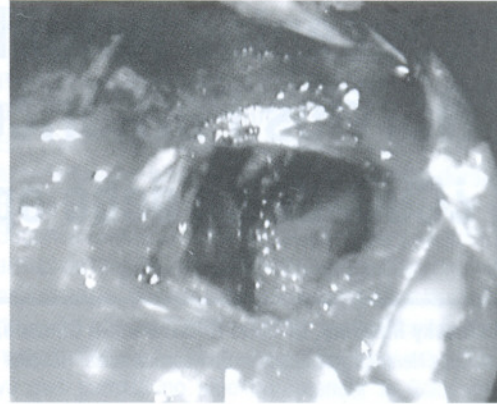


Fotografía 2: cresta esfenoidal y ostium esfenoidal arriba





Fotografía 3: abertura del ostium esfenoidal



Fotografía 4: exposición de la silla turca después de reseca el tumor

## CONCLUSIONES

Un mejor entendimiento de la anatomía sobre un nuevo ángulo, el endoscópico, ayuda a reducir el número de complicaciones con este procedimiento, tales como lesiones de la arteria carótida y nervio óptico. El estudio anatómico se muestra útil para ampliar el número de patologías tratadas con esta técnica.

## BIBLIOGRAFIA

1. Alfieri A, Jho HD, Tschabitscher M. Endoscopic endonasal approach to the ventral crano-cervical junction: anatomical study. *Acta Neurochir(Wien)*. 2002; 144(3):219-25.
2. Cavallo LM, Messina A, Cappabianca P, Esposito F, DeDivittis E, Gardner P, Tschabitscher M. Endoscopic endonasal surgery of the midline skull base: anatomical study and clinical considerations. *Neurosurg Focus*. 2005;19(1):E2.
3. Couldwell WT, Weiss MH, Rabb C, Liu JK, Apfelbaum RI, Fukushima T. Variations on the standard transsphenoidal approach to the sellar region, with emphasis on the extended approaches and parasellar approaches: surgical experience in 105 cases. *Neurosurgery*. 2004;55(3):539-47.
4. Ferreira AJG. Anatomy based research in Neurosurgery. *Acta Neurochir*. 2002;83:25-32.
5. Fuji K, Chambers SM, Rhoton AL Jr. Neurovascular relationships of the sphenoid sinus: a microsurgical study. *J Neurosurg*. 1979;50:31-39.
6. Gagliardi C, Molina GF, Cuello LM. Técnicas actuales en Neurocirugía Endoscópica. Buenos Aires: Ediciones de la Guadalupe, 2007.
7. Jho HD, Ha HG. Endoscopic endonasal skull base surgery: Part 1- The midline anterior fossa skull base. *Minim Invasive Neurosurg*. 2004a;47(1):1-8.
8. Jho HD, Ha HG. Endoscopic endonasal skull base surgery: Part 2- The cavernous sinus. *Minim Invasive Neurosurg*. 2004b;47(1):9-15.
9. Jho HD, Ha HG. Endoscopic endonasal skull base surgery: Part 3- The clivus and the posterior fossa. *Minim Invasive Neurosurg*. 2004c;47(1):16-23.
10. Kassam A, Snyderman CH, Mintz A, Gardner P, Carrau RL. Expanded endonasal approach: the rostrocaudal axis. Part I. Crista galli to the sella turcica. *Neurosurg Focus*. 2005a;19(1):E3.
11. Kassam A, Snyderman CH, Mintz A, Gardner P, Carrau RL. Expanded endonasal approach: the rostrocaudal axis. Part II. Posterior clinoids to the foramen magnum. *Neurosurg Focus*. 2005b;19(1):E4.
12. King WA, Frazee JG, De Salles AAF. Endoscopic of the Central and Peripheral Nervous System. New York: Thieme, 1998.
13. Maroon JC. Skull base surgery: past, present and future trends. *Neurosurg Focus*. 2005;19(1):E1.
14. Rhoton AL Jr. Microsurgical anatomy and dissection of the sphenoid bone, cavernous sinus and sellar region. *Surg Neurol*. 1979;12:63-104.
15. Rhoton AL Jr. The supratentorial cranial space: microsurgical anatomy. *Neurosurgery*. 2002a; 51(suppl 1):S1-273-S1-302.
16. Rhoton AL Jr. The sellar region. *Neurosurgery*. 2002b;51(suppl 1):S335-S374.
17. Rhoton AL Jr. The cavernous sinus, the cavernous venous plexus and the carotid collar. *Neurosurgery*. 2002c;51(suppl 1):S375-S410.
18. Rhoton AL Jr. The anterior and middle cranial base. Cranial anatomy and surgical approaches. *Neurosurgery*. 2003;301-330.
19. Romano A, Zuccarello M, Van Loveren HR, Keller JT. Expanding the boundaries of the transsphenoidal approach: a microanatomic study. *Clin Anat*. 2001;14(1):1-9.
20. Snyderman C, Kassam A, Carrau R, Mintz A, Gardner P, Prevedello DM. Acquisition of surgical skills for endonasal skull base surgery: a training program. *Laryngoscope*. 2007;117(4):699-705.
21. Weiss MH. The transnasal transsphenoidal approach. In Apuzzo MJL. *Surgery of the Third Ventricle*. Baltimore: Williams & Wilkins, 1987, p.476-494.
- Wright DC. Transsphenoidal approach to sellar and sphenoid regions. In Sekhar LN, Oliveira E. *Cranial Microsurgery: approaches and techniques*. New York: Thieme, 1997, p. 246-259.

**“Que la comida sea tu alimento  
y el alimento tu medicina”**

