

## Diagnóstico precoz y tratamiento oportuno del odontoma compuesto en un niño Peruano de 3 años

Early diagnosis and timely treatment of composite odontoma in a peruvian child of 3 years

*Zaida, Moya de Calderón.<sup>1</sup>*

### Resumen

Los odontomas son los tumores odontogénicos benignos y asintomáticos más comunes en los maxilares. Generalmente el diagnóstico y tratamiento ocurren entre la segunda y tercera década de la vida. El propósito del caso que presentamos explica que el diagnóstico precoz se puede obtener desde los primeros años de vida con la interpretación de los antecedentes anamnésticos, la evaluación clínica y radiográfica oportuna para realizar el tratamiento temprano de los odontomas, con el objetivo de evitar en los pacientes complicaciones y secuelas a futuro como la retención dentaria, reabsorción o dilaceración radicular, expansión ósea, formación quística y sus recurrencias.

Se reporta el caso de un niño pre escolar de 3 años, sin antecedentes relevantes excepto la ausencia de erupción de la pieza 73, al examen clínico se observa un ligero abultamiento en la zona, la radiografía confirma la sospecha de un odontoma, se analiza el diagnóstico diferencial de odontoma compuesto. Se planifica el tratamiento con anestesia general y se realiza la intervención quirúrgica con la enucleación de 20 dentículos más su capsula fibrosa envolvente, el estudio histopatológico otorga el diagnóstico definitivo. No hubo complicaciones post tratamiento y actualmente el niño se encuentra con controles clínicos y radiográficos hasta los 24 meses.

**Palabras Clave:** Diagnóstico , odontomas, niños

<sup>1</sup> Estudiante Postdoctorado de la Facultad de Odontología, Universidad de Sao Paulo - Brasil. Docente de Odontopediatria de la Facultad de Odontología, Universidad Católica de Santa María, Arequipa - Perú.

## Abstract

Odontomas are the most common benign and asymptomatic benign tumor in the maxillaries. Diagnostic and treatment generally occur from the second decade of life. The purpose of the case presented explains the historical background, timely clinical and radiographic evaluation allow to obtain early diagnostics and therefore realize early treatment of odontomas, with the objective to avoid future complications and aftermaths in patients as dental retention, root reabsorption and dilacerations, bone expansion, cyst formation and recurrence.

Reporting a case of a preschool child of 3 years, without relevant background except the absence of eruption of tooth 73, at clinical examination is observ a small bulge in that area, radiography confirms the suspicion of an odontoma, the differential diagnostic of compound odontoma is analyzed. The treatment is planned with general anesthesia and surgery is realize with the enucleation of 20 denticulos plus its fibrous capsule surround, the histopathology exam gives the definitive diagnostic. There were not complications after treatment, and the child has clinical and radiographic controls up to 24 months.

**Keywords:** Diagnostic , odontomas, childrens

**Introducción** Los odontomas son los tumores benignos más frecuentes en los maxilares. Se presentan con una prevalencia del 22% al 67%, afectan a ambos géneros con cierto predominio en los varones, siendo más frecuente entre la segunda y la tercera década de la vida.<sup>1,2,3,4,5,6,7</sup>

Su etiología se relaciona con la presencia de restos epiteliales de Malassez, procesos inflamatorios, traumatismos, hiperactividad odontoblástica, alteraciones en el gen de control del desarrollo dentario, anomalías dentarias o puede ser idiopático.<sup>3,4,8</sup>

En el año 1992, la Organización Mundial de la Salud los clasifica en compuestos y complejos.<sup>8,9,10</sup> Los odontomas compuestos están formados por varios dientes amorfos llamados denticulos, contenidos en un saco fibroso, localizados en la zona anterior del maxilar sobre la corona de un diente retenido. Los odontomas complejos presentan conglomeraciones amorfas de tejido odontogénico de difícil diferenciación.<sup>1,2,4,5,11</sup>

El *cuadro No.1* resume los diferentes criterios para el diagnóstico diferencial de los odontomas.

En la anamnesis, el motivo de la consulta habitual es la falta de erupción de un diente. Durante el examen bucal se observa la ausencia clínica del diente permanente con o sin persistencia del temporal, son asintomáticos y de crecimiento lento. Algunas veces se identifican en exámenes radiográficos de rutina durante la segunda y la tercera década de la vida o de manera accidental.<sup>9,2,11,8</sup>

Al examen radiográfico los compuestos se observan como imagen radiolúcida con bordes definidos y múltiples imágenes radiopacas en su interior que pueden expandir la cortical ósea; los complejos se observan como imagen amorfa radiopaca, única o múltiple, irregular, difusa con halo radiolúcido y raramente erupcionan.<sup>1,2,3,5,7,11,9</sup>

El diagnóstico se obtiene por la correlación de antecedentes relevantes, el examen clínico y radiográfico,

siendo necesario realizar el diagnóstico diferencial para identificar los odontomas compuestos de los complejos y el diagnóstico definitivo se obtiene con el análisis histopatológico.<sup>12,10,3,5,6</sup> El examen histológico muestra células de origen ectodérmico, mesenquimatosas y epiteliales; que forman esmalte calcificado o hipocalcificado, dentina primaria, cemento inmaduro y tejido pulpar contenidos en una cápsula o matriz fibrosa de tejido conectivo.<sup>1,7,10,3</sup> En todos los casos el tratamiento es quirúrgico, con la excéresis del contenido y enucleación de la cápsula fibrosa, el pronóstico es favorable y raramente recidiva.<sup>11,1,2,7,3,5,6,9</sup>

### Relato del caso clínico

Paciente pre escolar de género masculino, de 3 años de edad, sin antecedentes personales y familiares relevantes, que asiste a la clínica de la especialidad de odontopediatría de la Universidad Católica de Santa María

(UCSM), en Arequipa - Perú.

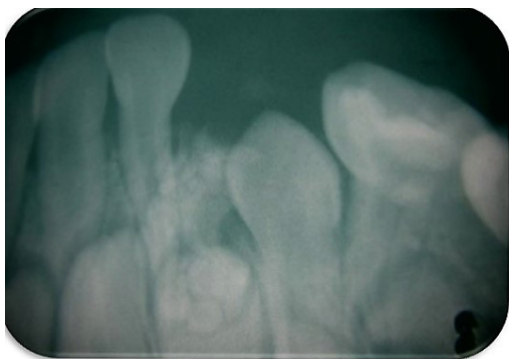
El motivo de la consulta fue la falta de erupción del canino inferior izquierdo temporal, sin sintomatología dolorosa. Al examen clínico se observa en la zona correspondiente un ligero abultamiento de 1 cm de diámetro aproximadamente. Se indican radiografías panorámica y periapical, en las cuales se observa la presencia de dentículos rodeados por una imagen radiolúcida de bordes definidos y la retención dentaria de la pieza 73, (Fig. 1 y 2).

El diagnóstico es compatible con un odontoma compuesto, ubicado en la zona anterior de la mandíbula entre las piezas 72 y 73.

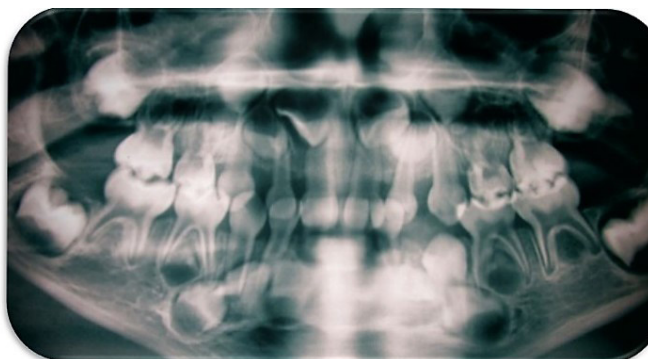
CRITERIOS	COMPUESTOS	COMPLEJOS
<b>Prevalencia</b>	Es el más frecuente, varía entre 9 y 37%	Su frecuencia varía entre 5 y 30%
<b>Etiología</b>	Trauma, infección, hiperactividad odontoblástica, genético, idiopático	Trauma, infección, hiperactividad odontoblástica, genético, idiopático
<b>Edad</b>	La mayoría en la segunda década	La mayoría a partir de la tercera década
<b>Género</b>	Hombres y mujeres igualmente afectados	Hombres y mujeres igualmente afectados
<b>Ubicación</b>	En la región anterior (incisivos y caninos).	En la región posterior (premolares y molares)
<b>Características Clínicas</b>	Sin dolor, lesión no agresiva, con potencial de crecimiento	Sin dolor, crecimiento lento y expansión de la lesión
<b>Signo precoz</b>	Ausencia de erupción dental	Ausencia de erupción dental
<b>Características Radiográficas</b>	Múltiples estructuras calcificadas, similares a los dientes, rodeadas por una zona radiolúcida	Masa amorfa calcificada, rodeada por una imagen radiolúcida
<b>Diagnóstico definitivo</b>	Análisis histopatológico	Análisis histopatológico
<b>Tratamiento</b>	Enucleación quirúrgica	Enucleación quirúrgica

Modificado de Oliveira Campos et al.<sup>8</sup>

Cuadro 1. Diagnóstico diferencial de los odontomas



**Fig.1** Radiografía periapical, se observa la formación de dentículos entre la región incisiva y canina, así mismo se observa la pieza 73 retenida.



**Fig.2** Radiografía panorámica, se observa una imagen radiopaca no definida circundante a la pieza 73.

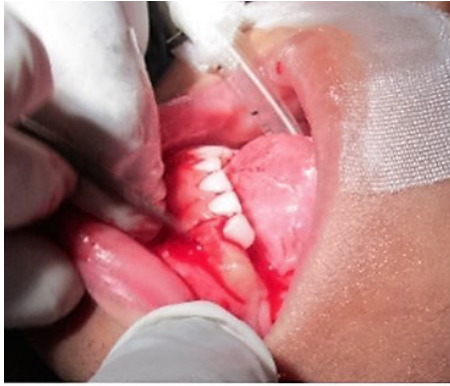Se planificó el tratamiento quirúrgico del odontoma compuesto con anestesia general, cumpliendo el protocolo establecido por la especialidad de odontopediatría de la UCSM, que considera el consentimiento firmado de los padres, la interconsulta al pediatra, el riesgo quirúrgico del paciente, la preparación del niño desde el día anterior a la intervención, la vigilancia pre y post operatoria.

El día de la intervención, se aplicó anestesia inhalatoria (Sevorane<sup>®</sup> laboratorios Abbott), para las fases de inducción y de mantenimiento, se cumplió con los tiempos quirúrgicos que se detallan a continuación: asepsia y antisepsia de la región anterior de la mandíbula, incisión festoneada de los tejidos blandos desde la pieza 71 hasta la pieza 74, desprendimiento del colgajo y exposición de la tabla ósea vestibular, seguidamente se realizó osteotomía con baja rotación y refrigeración para el abordaje de la lesión y se procedió con la enucleación minuciosa de 20 dentículos de diferentes tamaños, luego se depredió la cápsula fibrosa envolvente, se realizó un curetaje en la zona, el tratamiento de la cavidad ósea y la regularización de los bordes. Finalmente se reposicionó el colgajo y se procedió a la sutura de la herida con puntos separados y seda negra 4 ceros.

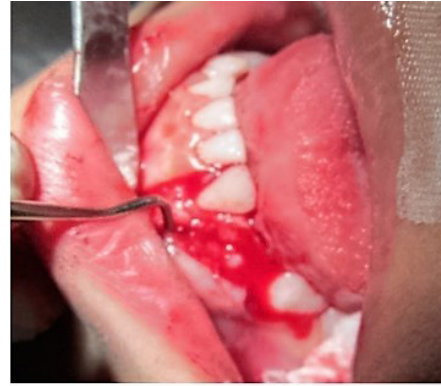En el examen histopatológico se observó células compatibles con esmalte, dentina, cemento y pulpa desorganizadas y en diferentes grados de maduración que confirman el diagnóstico de odontoma compuesto.

El caso clínico es ilustrado con las fotografías secuenciadas según los tiempos quirúrgicos.

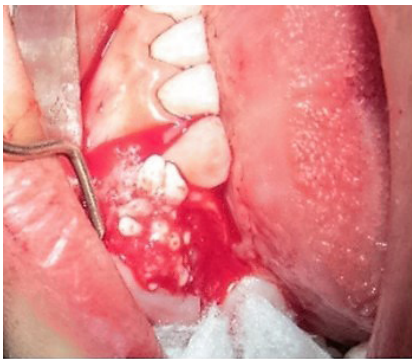1. Asepsia y antisepsia de la región anterior y posterior izquierda con clorhexidina al 2 % y gasas estériles.
2. Con una hoja de bisturí No. 15 y mango Bard-Parker No. 3, se realiza una incisión tipo festoneada en la encía adherida desde la pieza 71 hasta la pieza 74.
3. Osteotomía con baja rotación y abordaje de la lesión.
4. Abordaje de la lesión y eliminación de los 20 dentículos de diferentes tamaños.
5. Enucleación de la cápsula fibrosa con legras y curetaje de la lesión.



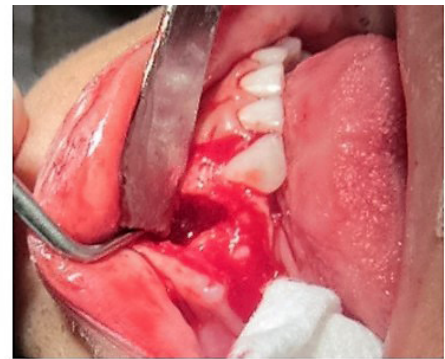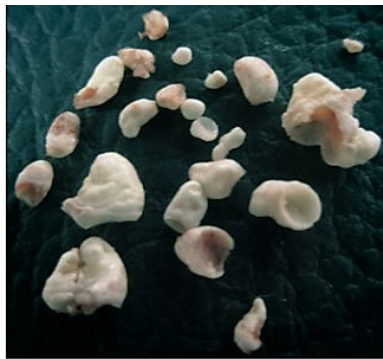**Fig. 3** Se realiza la incisión festoneada en tejidos blandos.



**Fig. No. 4** El desprendimiento del colgajo se realiza desde distal de la pieza 71 hasta mesial de la pieza 74.



**Fig. No. 5** Se observa la exposición quirúrgica de los denticulos que luego son extraídos de la cápsula envolvente.



**Figura No. 6** El tratamiento de la cavidad ósea se realiza con yodoformo en polvo.

6. Tratamiento de la cavidad ósea y regularización de los bordes.

7. Reposición del colgajo.

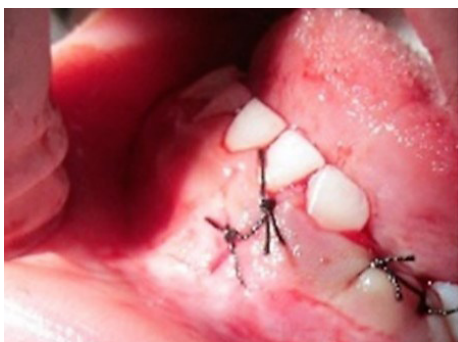8. Sutura con puntos separados.

En la fase de recuperación de la anestesia general el paciente demoró 15 minutos para recuperar el estado de consciencia, el post operatorio inmediato no presentó complicaciones, se indicó medicación antibiótica, analgésica y antiinflamatoria durante 7 días. Se realizó un pri-

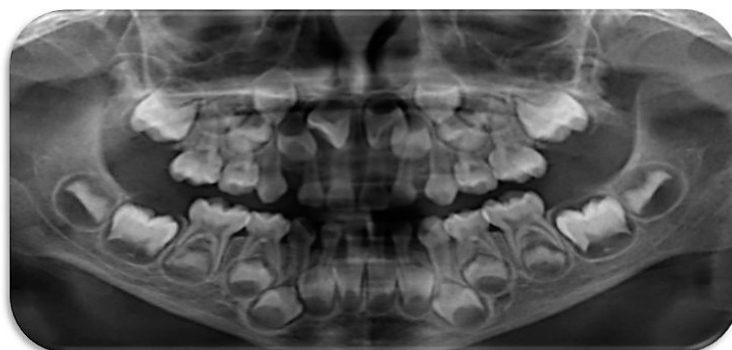
mer control clínico a los 5 días para retirar los puntos de sutura y controlar la herida, un segundo control clínico a los 15 días sin complicaciones y el canino temporal retenido erupcionó al mes. Se siguió el caso con controles clínico-radiográficos hasta los 24 meses, de resolución favorable y sin recurrencias.

## Discusión

Los odontomas son los tumores odontogénicos benignos que por referencias de la literatura son diagnosticados y tratados entre la segunda y tercera década de la vida; la mayoría de los casos como un hallazgo radiográ-



**Figura No. 7** La sutura es con puntos separados y seda negra cuatro ceros.



**Figura No. 8** Radiografía panorámica, donde se observa la erupción de la pieza 73 al mes del procedimiento quirúrgico.

fico o por la persistencia de un diente deciduo y la falta de erupción de un diente permanente.

Sin embargo, el retraso en su diagnóstico y una edad tardía pueden ocasionar en el paciente secuelas en diferentes grados que comprometen los tejidos dentarios y estructuras circundantes. El objetivo del presente caso clínico es resaltar la importancia del diagnóstico precoz y tratamiento oportuno de los tumores odontogénicos en niños. En la literatura consultada, pocos son los casos que reportan tumores odontogénicos en pre-escolares asociados con dientes temporales. Gulsum et al<sup>14</sup>, publicó el caso de un niño de 4 años de edad con el diagnóstico de odontoma compuesto e impactación del canino temporal inferior sin antecedentes de trauma.

Sheehy et al<sup>15</sup>, presentó una revisión de literatura y el reporte de un caso clínico de un niño de 4 años 8 meses, con el diagnóstico de odontoma complejo. Tandom et al<sup>16</sup>, reporta a un niño de 5 años de edad, que presenta el diagnóstico de odontoma compuesto.

Nosotros reportamos el caso clínico de un pre-escolar de 3 años de edad, cuyos padres asisten a la consulta preocupados por la falta de erupción de la pieza 73; el diagnóstico precoz no resulta complejo, es el resultado de la integración de los datos anamnésticos, el exa-

men clínico y el examen radiográfico, la patología se diagnostica como un odontoma compuesto, durante su tratamiento oportuno y quirúrgico se eliminaron 20 dentículos amorfos de diferentes tamaños contenidos en una cápsula fibrosa. Queremos resaltar la posibilidad en potencia del crecimiento de la lesión (20 dentículos), que a futuro y en el supuesto de un tratamiento tardío pudo ocasionar en el maxilar del paciente anomalías de desarrollo como retención dentaria, malposición dentaria, dilaceración radicular, anquilosis, tumores, quistes dentígeros, expansión ósea, entre otros.

Aliaga et al<sup>17</sup>, realizaron un estudio retrospectivo en el servicio de odontopediatría de la clínica de postgrado de la Universidad Peruana Cayetano Heredia desde el año 2002 hasta el año 2009, con una muestra conformada por 192 historias clínicas en pacientes de 2 a 15 años, respecto a los odontomas reportan que predominan los compuestos, siendo el tratamiento de elección la intervención quirúrgica conocida como enucleación, resaltando que por su alta frecuencia entre los pacientes odontopediátricos surge la importancia de establecer un diagnóstico precoz y un óptimo tratamiento, procurando evitar así complicaciones futuras.

Prado et al<sup>18</sup>, reportan el caso de un niño de 13 años de edad con múltiples supernumerarios en ambos maxilares sin evidencia de etiología sindrómica y la presencia

de un odontoma en la región ántero superior, los autores concluyen que el diagnóstico temprano de estas patologías es sumamente importante para el inicio del tratamiento. Canaval et al<sup>19</sup>, realizaron otro estudio retrospectivo en pacientes atendidos en la clínica de postgrado de odontopediatría de la Universidad Peruana Cayetano Heredia desde el año 1996 hasta el año 2001,

ellos también consideran que la presencia de piezas supernumerarias, piezas retenidas y odontomas en pacientes pediátricos, puede ocasionar a futuro diversas alteraciones en el crecimiento y desarrollo de los maxilares, por lo tanto el diagnóstico oportuno y precoz proporcionará la adecuada decisión en el tratamiento.

**Conclusión** El diagnóstico precoz y tratamiento oportuno del odontoma compuesto permite el éxito en su resolución, evita secuelas y recurrencias. Considerar que la ausencia de dientes deciduos o permanentes son signos importantes para el diagnóstico.

## Referencias

1. Harris J, Rebollo M, Díaz A, Carbonell Z. Odontoma serie de casos. Revisión de literatura. Avances en Odontología. 2011; 49 (2): 1-11.
2. Blanco G, Gneco B, Lozano F, Pérez L, Chaverra. Acta Odontológica Venezolana. 2011; 49 (2): 1-11.
3. Orellana M, Gonzales J, Galván L, Nava J, Orellana J, Ponce M, Reyes J. Odontoma compuesto. Presentación de un caso. ADM 2013; 70 (5): 258-262.
4. Reyes A, Aguado J.M, Loughney A, Fernández M. Actitud ante odontomas compuestos. Marzo-Abril: 35-38.
5. Pérez I, Arias O, Fernández F, Barona C, Martínez J. Odontoma complejo mandibular. Operatoria Dental; Julio-Agosto: 36-39
6. De Carvalho R, Feltosa R, De Santana T, Azoubel A, Linard R, De Souza E. Acta Odontológica Venezolana. 2010; 48 (4): 1-7.
7. TSánchez A, Liceaga C. Odontoma complejo de tamaño inusual. Asociación Mexicana de Cirugía Bucal y Maxilofacial. 2012.
8. De Oliveira B, Campos V, Marcal S. Compound odontoma, diagnosis and treatment. Oral Pathology Pediatric Dentistry. 2001; 23.
9. Harris J, Díaz A, Carbonell Z. Odontoma compuesto, una patología oral a considerar. Facultad de Ciencias de la Salud. 2010; 7 (1).
10. Yépez J, Leonel J, Molina M. Odontoma compuesto mandibular. Reporte de caso. Facultad de Medicina de los Andes. 2009.
11. Vásquez J, Gandini C, Carbajal E. Odontoma localizado dentro del conducto dentario inferior. 2009; 31 (4): 264-269
12. Meza G, Martínez L.G, Castellanos G. Asociación Mexicana de Cirugía Bucal y Maxilofacial. 2010; 6 (3):106-110.
13. Pérez I, Arias O, Fernández F, Barona C, Martínez J. Dental Practice Report. 2009; Julio-Agosto: 36-39.
14. Gülsüm Ö, Gül T, Dilek K, Ercan D, Yagmur S. An unusual association of odontomas with primary teeth. European Journal Dental. 2004 71 (1): 73-76.
15. Sheehy E.C, Odell E.W, Al-Jaddir G. Odontomas in the primary dentition. 2004 71 (1): 73-76.
16. Tandon S, Radhika M. Compound composite odontoma in primary dentition, Prevent Dentistry. 1998; 16 (4): 111-114.
17. Aliaga R, Pérez M, Aliaga A. Frecuencia de intervenciones quirúrgicas de dientes supernumerarios, odontomas y dientes incluidos en odontopediatría. Rev. Estomatológica Herediana. 2010; 20 (4):196-202.
18. Prado J, Pérez M. Múltiples dientes supernumerarios y odontoma en dentición permanente. Odontología Pediátrica Lima. 2008;
19. Canaval T, Kanashiro C. y Perez M. Frecuencias de intervenciones quirúrgicas por diagnóstico de piezas retenidas, piezas supernumerarias y odontomas en pacientes atendidos en la clínica de post grado de odontopediatría de la universidad Peruana Cayetano Heredia. Rev. de Odontología Pediátrica Lima. 2004; 2 (2): 3-19

Recibido: 26 de Octubre 2015

Aceptado: 18 de Junio 2016

Correspondencia: zambpe@yahoo.com

Copyright of *Odontología Pediátrica* is the property of Asociación Sociedad Peruana de Odontopediatria and its content may not be copied or emailed to multiple sites or posted to a listserv without the copyright holder's express written permission. However, users may print, download, or email articles for individual use.