

Linfoma extranodal NK de células T tipo nasal: reporte de caso

Extranodal NK/T cell lymphoma, nasal type: Report of case.

Carlos Galarza,¹ Lucía Bobbio,^{1,2} Richard García,¹ Alex Orellana^{1,3}

RESUMEN

El linfoma extranodal de células T/NK tipo nasal es una entidad rara, cuya etiología está asociada al virus Epstein-Barr, su comportamiento es agresivo (20 % de sobrevida a 5 años) y es predominante en hombres. Se manifiesta por una lesión tumoral mediofacial destructiva de vasos y necrosis prominente. El diagnóstico es clínico e inmunohistopatológico y se caracteriza por una marcada angiocentricidad y necrosis tisular, acompañado de infiltrado inflamatorio de linfocitos, histiocitos, células plasmáticas y a veces eosinófilos. Su inmunofenotipo característico es CD2 (+), CD56 (+), CD3 epsilon (+), CD3 superficie (-), CD7 (-), CD16 (-), CD30 +/- . A pesar de ser radiosensible, tiene un mal pronóstico, generalmente, como consecuencia de complicaciones del tratamiento. Se reporta un caso representativo de linfoma extranodal de células T/NK tipo nasal de una paciente mujer de 58 años procedente de Cusco.

PALABRAS CLAVE. Linfoma extranodal, virus Epstein-Barr.

ABSTRACT

Nasal T-cell and natural killer (NK) cell extranodal lymphoma is a rare entity whose etiology is associated with Epstein-Barr, has an aggressive behavior (20 % 5-year survival), predominantly in men. Expressed by a midface destructive lesion tumoral of vessels and prominent necrosis. Diagnosis is clinical and immunohistochemical is characterized by a marked angiocentricity, and tissular necrosis accompanied by inflammatory infiltrate of lymphocytes, histiocytes, plasma cells and sometimes eosinophils. Its characteristic immunophenotype is CD2 (+) CD56 (+), CD3 epsilon (+), CD3 surface (-), CD7 (-), CD16 (-), CD30 +/- . Despite being radiosensitive, generally has a poor prognosis due to treatment complications. We report a representative case of nasal T-cell and natural killer cell extranodal lymphoma of a female patient of 58 years from Cusco.

KEY WORDS. Extranodal lymphoma, Epstein-Barr virus.

INTRODUCCIÓN

El linfoma de células T/NK (LC-T/NK) extranodal tipo nasal fue descrito por primera vez en Londres, por McBride, en 1897,¹ y conocido desde entonces por diferentes nominaciones hasta 2008, en que es reconocido en la clasificación de los linfomas no Hodgkin de la OMS.²

Es de etiología desconocida pero tiene una estrecha relación con la infección por el virus Epstein-Barr (VEB), lo que sugiere un rol etiopatogénico.³ Es prevalente en el este asiático, América Central, América del Sur y en zonas endémicas para este virus. De presentación más frecuente en varones (3/1) y en la quinta década de vida.^{4,5} El primer caso descrito en Perú fue reportado, en 1954, por Pedro Weiss. En la actualidad, el LC-T/NK representa cerca de 18 % de todos los linfomas extranodales en Perú.^{6,7}

Se localiza frecuentemente en las vías respiratorias altas y el tracto digestivo alto; característicamente en la cavidad nasal, la nasofaringe y el paladar. La destrucción del paladar duro lleva a la perforación de la línea media, por lo

1. Instituto de Investigaciones Clínicas. Universidad Nacional Mayor de San Marcos (UNMSM).

2. Jefe del servicio de Dermatología del Hospital Nacional Dos de Mayo.

3. Facultad de Medicina de la UNMSM.

que antiguamente se le denominaba granuloma letal de la línea media. Por esto, es importante considerarla dentro de los diagnósticos diferenciales de lesiones centofaciales.⁸

A nivel histológico se observa proliferación difusa de células linfomatosas con un patrón angiocéntrico y destructivo que se acompaña de manera constante con necrosis. Sus células expresan marcadores como CD2, CD3 epsilon (+), CD3 superficie (-), CD7 (-), CD16 (-), CD30 +/-, CD7 y CD56.⁹

Las lesiones cutáneas se caracterizan por ser erupciones papulovesiculares que progresan a ulceración, costras, acompañado de dolor, obstrucción y tumefacción facial. Se han reportado prominentes reacciones granulomatosas asociadas al LC-T/NK, localizadas en miembros inferiores, que se postula sería parte de la respuesta inmunitaria del huésped contra el tumor.¹⁰

El LC-T/NK tiene un pobre pronóstico con un rango de supervivencia a los 5 años de 37,9 % a 45,3 %. Un pobre pronóstico se ha asociado al compromiso de ganglios linfáticos, la extensión paranasal, los síntomas B y los niveles altos de ADN de VEB en plasma.¹¹

Se sabe que el LC-T/NK es radiosensible y se puede lograr un control efectivo local en estadios tempranos,¹² aunque con probabilidad de recidiva; para estadios avanzados del tumor se ha llegado al consenso de emplear la radioterapia y como coadyuvante a la quimioterapia.¹³ Debido a la agresividad del tumor y a las consecuencias de las complicaciones del tratamiento de radioterapia y quimioterapia, la mayoría de los pacientes fallecen poco después.

CASO CLÍNICO

Paciente mujer de 58 años, agricultora, procedente de Cusco (Kimbiri), con antecedente familiar directo de cáncer de estómago. Refiere que presenta desde hace cinco años una lesión en el área endonasal del lado izquierdo asociado a prurito, razón por la cual utilizó tópicos nativos ('cebo de culebra'); sin embargo, la lesión remitió a los pocos días. Este cuadro se repitió cada año hasta en dos oportunidades. Tres meses antes de su admisión hospitalaria, presentó el mismo cuadro clínico descrito pero con un crecimiento progresivo sin remisión de la lesión. Un mes antes de su ingreso asiste a consulta médica en su localidad donde se le prescribe por dos semanas Gingisona LNF y doxicilina, 500 mg. Tres semanas antes de su ingreso al Hospital Nacional Dos de Mayo presentaba aumento de volumen y eritema en región centofacial y periorbitario, en vista de no encontrar mejoría, decide viajar a Lima para acudir al mencionado hospital. Dos semanas después presentó una úlcera dolorosa en el dorso nasal, con secreción purulenta y rasgos de coágulo, y se solicita interconsulta al servicio de Dermatología.

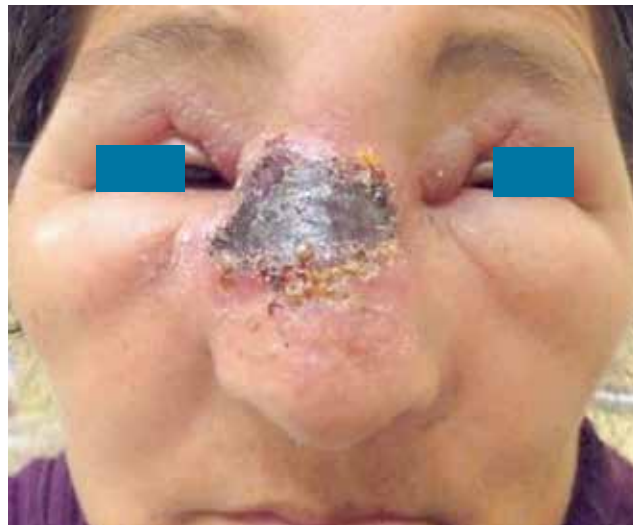


Figura 1. Tumor ulcerado en el dorso nasal, de centro costronecrotico y con borde descamativo de 5 x 3 cm de diámetro, doloroso, asociado a edema y eritema, centro facial y periorbitario.

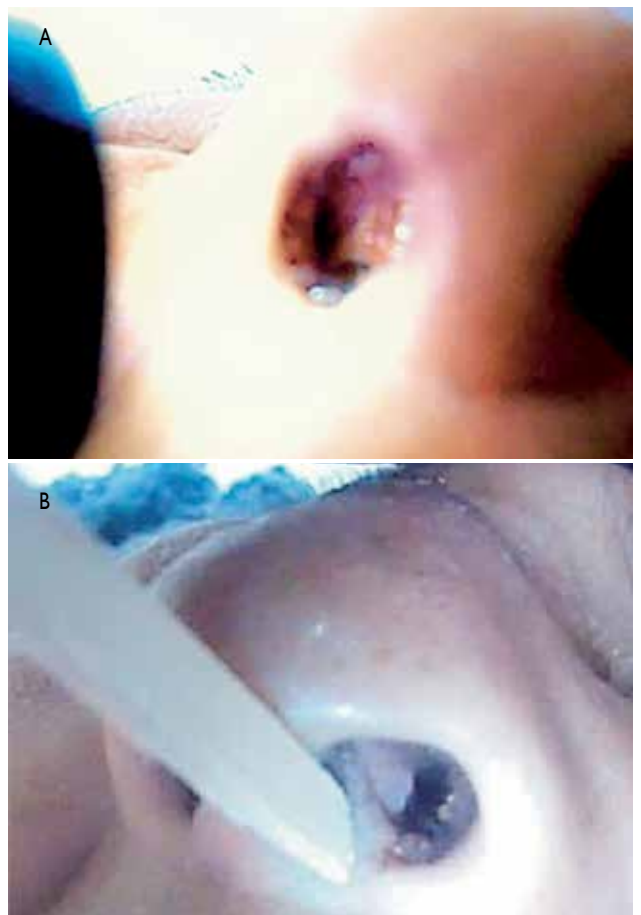

Figura 2. Lesiones iniciales a nivel de fosas nasales: A) Fosa nasal derecha: Lesión ulcerada costronecrotica y pruriginosa de 1x2 cm de forma circular con bordes irregulares, coloración amarillo. B) Fosa nasal izquierda: Acúmulo de secreción mucosa fétida y restos de coágulos.

Examen

Presión arterial, 100/70 mmHg, frecuencia cardíaca, 78 latidos/min; frecuencia respiratoria, 24 respiraciones/min; saturación de oxígeno (Sat O₂) 97%; temperatura, 38,5 °C. Adenopatías cervicales bilaterales no dolorosas y móviles de 1 x 1 cm.

Al examen de piel (Figuras 1 y 2), presentó un tumor ulcerado de centro costronecrotico y borde descamativo de 5 x 3 cm de diámetro en el dorso nasal, asociado a edema y eritema, centro facial y periorbitario, doloroso. A nivel de fosas nasal derecha se observó una úlcera de 1 x 2 cm de forma circular bordes irregulares amarilla, costronecrotica y pruriginosa. Y en la fosa nasal izquierda, cúmulo de secreción mucosa fétida y restos de coágulos. Boca con lengua depapilada y mucosa oral sin lesiones aparentes. El resto del examen sin anormalidad.

Diagnóstico diferencial

Con base en los hallazgos clínicos, se planteó los siguientes diagnósticos presuntivos: LC-T/NK extranodal tipo nasal, granulomatosis de Wegner, leishmaniasis mucocutánea, tuberculosis, paracoccidiomicosis, rinoscleroma, plasmocitoma extramedular nasal y mieloma múltiple.

Exámenes auxiliares

Se realizó exámenes de laboratorio, hematológicos y bioquímicos. Hemoglobina, 11,1 g/dL; leucocitos, 3 993/mL; linfocitos, menor de 1 100. VEB positivo, VIH negativo. Glucosa, urea y creatinina normales, IFI para leishmania negativa; VSG 70, C-ANCA, MPO, ANA y anti-ADN negativos.

Mielograma con infiltración de médula ósea por células extrañas, como conclusión se detalló hipoplasia medular y abundante cantidad de mucina.

Al estudio de imágenes por tomografía, se evidencia una masa isodensa, que obstruye el seno paranasal derecho, y adenopatías bilaterales cervicales. El resto del estudio tomográfico completo fue normal.

Al estudio histopatológico, se observó una epidermis aplanada con escasa capa cornea, edema de dermis papilar y reticular acompañado de un intenso infiltrado linfocitario (Figura 5A). A mayor aumento, se aprecia que el infiltrado invade zonas profundas y, además, angiocentricidad y atipia celular (Figura 5B). La inmunohistopatología resultó CD3 positivo, CD20 negativo, TIA-1, Granzyme, EBER, Granzyme y KI67 positivos (Figura 5C-5H).⁹⁻¹²

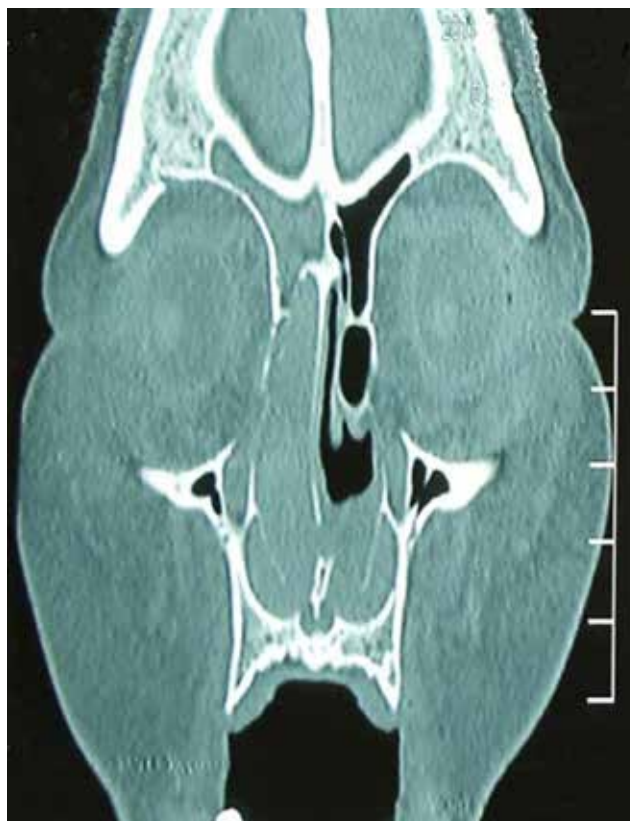

Figura 3. Contenido hipodenso en fosa nasal y seno frontal derechos.

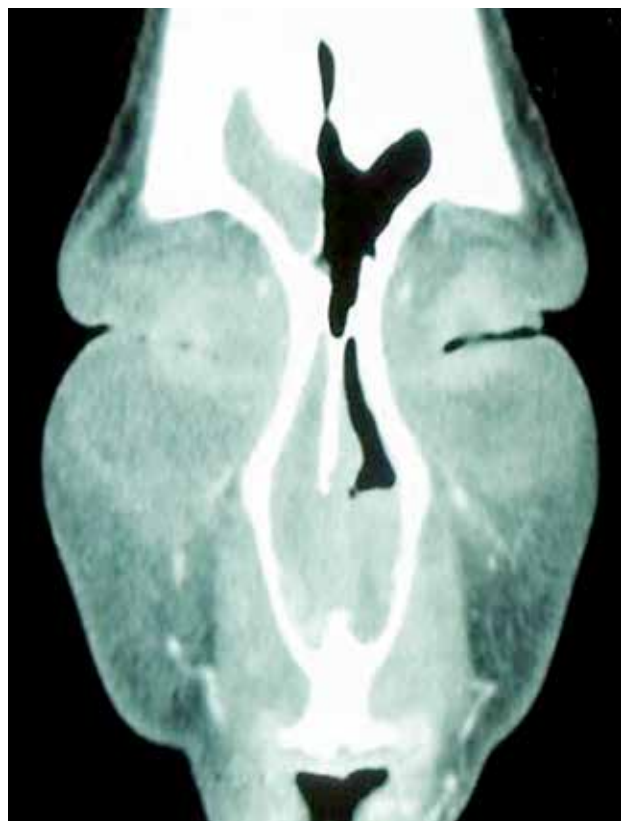


Figura 4. Aumento de volumen periorbitario asociado a edema.

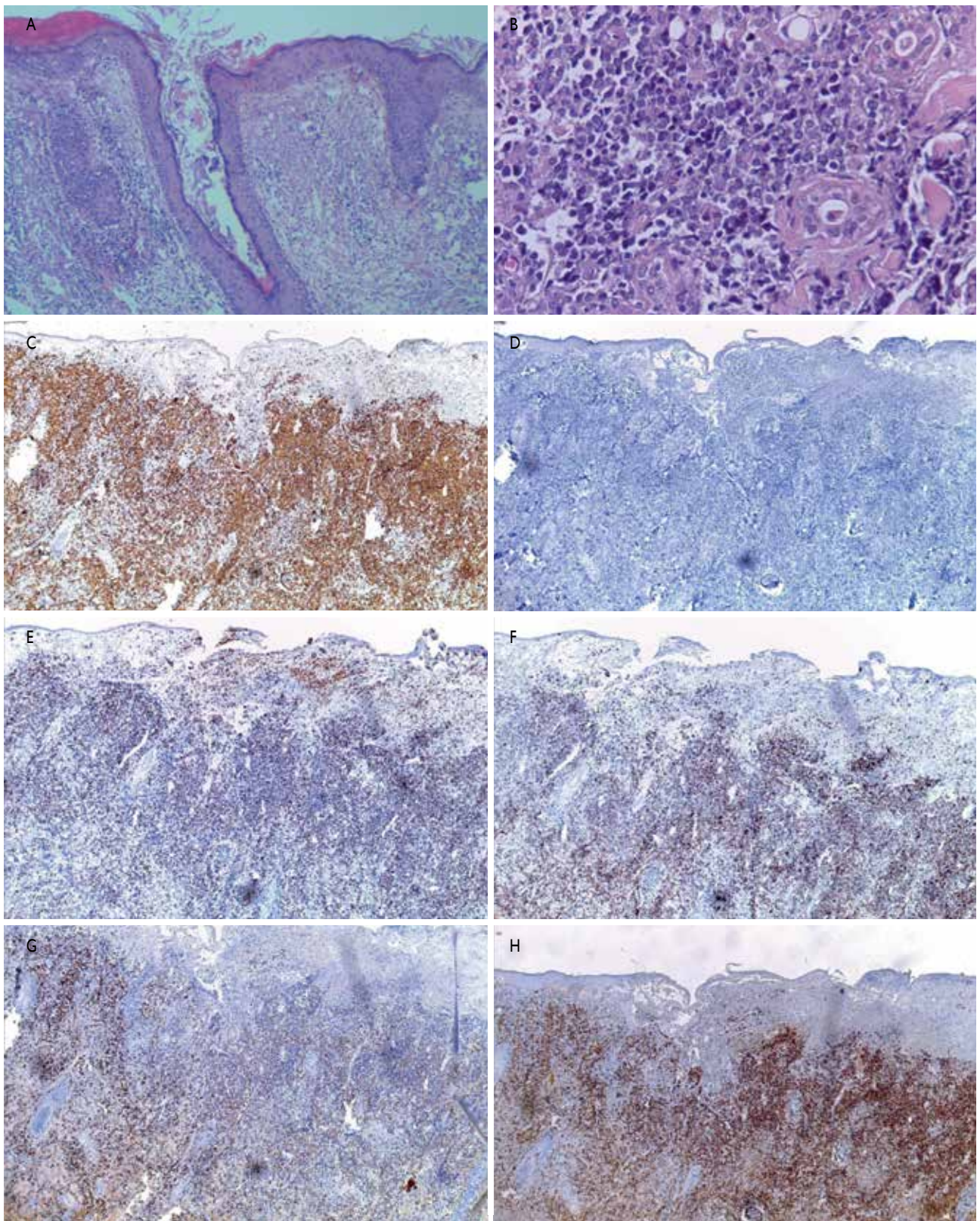


Figura 5. A) Epidermis: aplanada con escasa capa cornea, tapón córneo que contiene restos de *Demodex*. Dermis: edema papilar y reticular con intenso infiltrado de linfocitos. B) HE 40X. Angiocentricidad y atipia celular de linfocitos. C) CD3 4X intensamente positivo. D) CD20 4X marcador negativo para células B. E) TIA-1 4X. Moderadamente positivo. F) Granzyme 4X. Moderadamente positivo. G) EBER 4X Intensamente positivo. H) Ki67 4X al 97% Intensamente positivo.

Diagnóstico, tratamiento y evolución

Con los hallazgos clínicos y los resultados histopatológicos, además de su relación con el VEB, se confirmó el diagnóstico de linfoma T/NK extranodal tipo nasal, por lo que se le administró quimioterapia y radioterapia con una notable mejoría (Figura 13); sin embargo, la paciente suspendió terapia por situaciones extramédicas (muerte súbita de un familiar y retorno a zona de origen).

Cabe resaltar que luego de un mes sin tratamiento, la paciente acude nuevamente al Hospital Nacional Dos de Mayo, debido a que refirió la aparición de una mácula violácea en muslo izquierdo que luego de dos meses se ulceró. A su ingreso se observó una tumoración ulcerada, dolorosa, de fondo necrótico circular, de bordes eritematosos y de 60 x 65 mm en el muslo izquierdo. En la biopsia realizada, se encontró características similares a las lesiones descritas en la histopatología de tumoración nasal y en los estudios inmunohistoquímicos el CD3 y CD56 resultaron altamente positivos, lo que confirmó el caso como un LC-T/NK extranodal tipo nasal con lesión de muslo izquierdo, por lo que inmediatamente retornó a quimioterapia y radioterapia. Actualmente, ambas lesiones han evolucionado favorablemente.

DISCUSIÓN

Existen varias presentaciones clínicas de los LC-T/NK tipo nasal, caracterizadas frecuentemente por obstrucción nasal y tumefacción facial¹⁴ de localización frecuente en la línea media, región nasal y tracto aerodigestivo superior;¹⁵ sin embargo, se han reportado otras localizaciones incluidas la cara y el tejido subcutáneo, pulmones, tracto gastrointestinal y testículos. El compromiso de afectación de ganglios y sintomatología sistémica son poco frecuentes. El caso presentado fue característico por la zona de presentación, mediofacial.

Al examen clínico se sugiere excluir otras enfermedades de origen infeccioso como histoplasmosis, blastomicosis, paracoccidiomicosis, lepra, tuberculosis, enfermedad de Wegner, leishmania, rinoscleroma y otras neoplasias.¹⁶ En este caso, la primera opción en que se pensó fue la de LC-T/NK extranodal tipo nasal por anteriores casos y los datos clínicos mencionados que la caracterizan, los demás diagnósticos fueron descartados por estudio de imágenes y de laboratorio.

Según la literatura, el LC-T/NK tipo nasal está altamente asociado a una infección por el VEB, la mayor parte de los casos que se presentan, sobre todo, corresponden a regiones de alta prevalencia de infección de este, como lo siguen confirmando estudios actuales.¹⁵ Sin embargo,

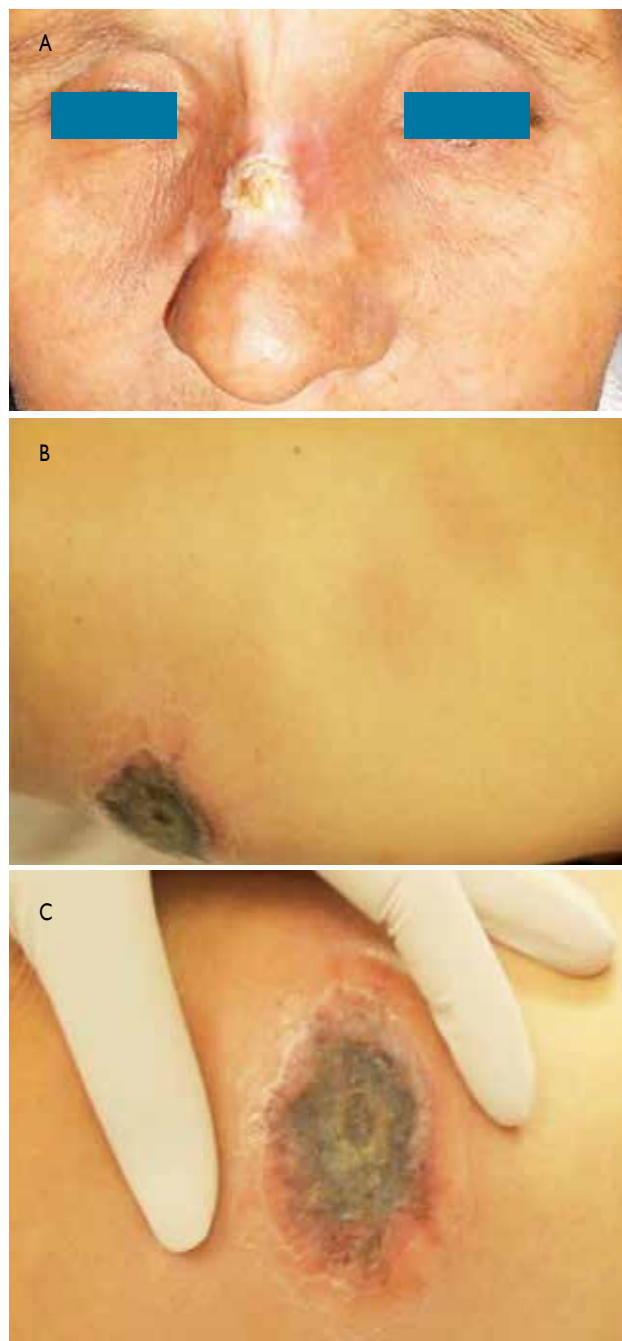


Figura 13. A) Paciente postratamiento con quimioterapia y radioterapia, evidencia resultados favorables. B) Máculas violáceas en el muslo izquierdo con tendencia a la ulceración. C) Úlcera de fondo necrótico, dolorosa, circular y de bordes eritematosos localizada en el muslo izquierdo.

existen reportes de casos en los que los exámenes para VEB resultaron negativos,¹⁵⁻¹⁷ lo que podría deberse al tipo de prueba utilizada. Otros estudios recomiendan el empleo de técnicas hibridación *in situ* (EBER), que en el presente caso se realizó, para determinar la presencia de este virus en contraste con las técnicas clásicas con el uso

de anticuerpo monoclonales, que algunos casos dan falsos positivos.^{14,16,18} Cabe mencionar que asociación con el virus es variable cuando se estos linfomas se localizan en sitios extranasales.¹⁹

Su diagnóstico es histopatológico y la necrosis es una característica constante. Además de angiocentricidad y marcada reacción inflamatoria linfocitaria, en varios casos, se observa células plasmáticas, histiocitos y neutrofilos.^{4,14,15}

Los marcadores inmunohistoquímicos que caracterizan al LC-T/NK extranodal tipo nasal son CD2, CD3 epsilon o citoplasmático, CD7, CD56. El CD56 tiene una alto porcentaje de aparición, sin embargo, se reportan casos CD56 negativos (fenotipo T citotóxico),^{13,17,20} a los que se le relaciona con un comportamiento más agresivo de esta neoplasia.²¹

En el caso presentado, lo que llamó la atención fue la aparición de una lesión ulcerada y necrótica luego de que dejara el tratamiento de quimioterapia y radioterapia, que al ser estudiado por inmunohistoquímica se obtuvo un marcaje igual al análisis realizado, mediante biopsia, de la región nasal. Esto concuerda con lo encontrado en otros reportes de casos¹⁰ y con la descripción de manifestaciones fuera de la región nasal, siempre se denomina LC-T/NK extranodal tipo nasal.^{4,6}

REFERENCIAS BIBLIOGRÁFICAS

1. McBride P. Photographs of a case of rapid destruction of the nose and face. 1897. *J Laryngol Otol*. 1991;105(12):1120.
2. Lim MS, De Leval L, Quintanilla-Martinez L. Commentary on the 2008 WHO classification of mature T-and NK-cell neoplasms. *J Hematopathol*. 2009;2(2):65-73.
3. Khosravi SP, Díaz Muñoz de la Espada VM. Linfoma T/NK extraganglionar tipo nasal: caso clínico y revisión de la literatura. *An Med Int*. 2005;22:597-600.
4. Gualco G, Domyeny-Duarte P, Chioato, et al. Clinicopathologic and molecular features of 122 brazilian cases of nodal and extranodal NK/T-cell lymphoma, nasal type, with EBV subtyping analysis. *Am J Surg Pathol*. 2011;35:1195-11203.
5. Barrionuevo C, Zaharia M, Martínez MT, et al. Extranodal NK/T-cell lymphoma, nasal T type: study of clinicopathologic and prognosis factors in a series of 78 cases from Peru. *Appl Immunohistochem Mol Morphol*. 2007;15:38-44.
6. Arias-Stella J. Pedro Weiss y la Patología en el Perú. *Rev Méd Hered*. 1996;7(1):32-35.
7. Kwong Y. The diagnosis and management of extranodal NK/T-cell lymphoma, nasal-type and aggressive NK-cell leukemia. *J Clin Exp Hematopathol*. 2011; 51(1):21-28.
8. Vilcahuamán V, Moises C, Sánchez G, et al. Linfoma T/NK nasal fenotipo T citotóxico. *Folia Dermatol (Peru)*. 2009;20(3):141-147.
9. Suzuki R. Pathogenesis and treatment of extranodal natural killer/T-cell lymphoma. *Semin Hematol*. 2014;51:42-51.
10. Extranodal natural killer/T-cell lymphoma, nasal type, with prominent granulomatous reaction. Carta al editor. *J Dermatol*. 2014;41:68-69.
11. Lee J, Suh C, Park YE, et al. Extranodal natural killer T-cell lymphoma, nasal-type: A prognostic model from a retrospective multicenter study. *J Clin Oncol*. 2006;24:612-618.
12. Li Y, Wang H, Jin J, et al. Radiotherapy alone with curative intent in patients with stage I extranodal nasal-type NK/T-cell lymphoma. *Int J Radiation Oncology Biol Phys*. 2012;82:1809-1815.
13. Miles RR, Afify Z, Yaish H, Perkins SL. CD56-negative extranodal nasal type NK/T-cell lymphoma. *Pediatr Blood Cancer*. 2010;55(1):186-9.
14. Torre Iturraspe A, Llorente Pendás S, Vicente Rodríguez JC de, Junquera Gutiérrez LM, López-Arranz Arranz JS. Linfoma nasal de células T/NK. *Rev Esp Cirug Oral y Maxilofac. Rev Esp Cir Oral y Maxilofac* 2005;27(2):100-108. [citado 2014 Ago 21]. Disponible en: http://scielo.isciii.es/scielo.php?script=sci_arttext&pid=S1130-05582005000200006&lng=es.
15. NG, Siok Bian, et al. Nasal-type extranodal natural killer/T-cell lymphomas: a clinicopathologic and genotypic study of 42 cases in Singapore. *Modern Pathol*. 2004;17(9):1097-1107.
16. Pinedo LR, Franco FC, Perez DC, Reynaga JO, Sánchez MM. Linfoma nasal de células t/natural killer. Reporte de un caso. *Dermatol Peru*. 2007;17(2):115-118.
17. Vilcahuamán V, Moises C, Sánchez G. Linfoma T/NK nasal fenotipo T citotóxico. *Folia Dermatol*. 2009;20(3):141-147.
18. Seki D, Ueno K, Kurono Y, Eizuru Y. Clinicopathological features of Epstein-Barr virus associated nasal T/NK cell lymphomas in southern Japan. *Auris Nasus Larynx*. 2001;28:61-70.
19. Vidal RW, Devaney K, Ferlito A, Rinaldo A, Carbone A. Sinonasal malignant lymphomas: a distinct clinicopathological category. *Ann Otol Rhinol Laryngol*. 1999;108:411-419.
20. Grandinetti L, Geskin L, Akilov O. CD56 negative extranodal NK/T cell lymphoma, nasal-type with cytotoxic T-cell phenotype. *J Am Acad Dermatol*. 2011;64(2):AB117.
21. Fried I, Arlt M, Cota C, Müller H, Bartolo E, Boi S. Clinicopathologic and molecular features in cutaneous extranodal natural killer-/T-cell lymphoma, nasal type, with aggressive and indolent course. *J Am Acad Dermatol*. 2014;70(4):716-23.

CORRESPONDENCIA: Dr. Carlos Galarza-Manyari
investcl@yahoo.com

FECHA DE RECEPCIÓN: 22 de agosto de 2014.

FECHA DE ACEPTACIÓN: 7 de setiembre de 2014.

CONFLICTO DE INTERESES: los autores declaran no tener conflicto de intereses.