

Pilomatrixoma anetodérmico

Anetodermic pilomatricoma

Liz Cevallos,¹ A. Kochubei,² K. Peláez,³ T. Carbajal,⁴ C. Moisés,⁵ G. Sánchez⁶

RESUMEN

El pilomatrixoma anetodérmico es una rara variante de pilomatrixoma, cuyo mecanismo etiopatogénico es desconocido. Se caracteriza por la presencia de una piel atrófica, plegada, con aspecto queloideo, que recubre un nódulo de consistencia dura. Su diagnóstico es clínico e histopatológico y el tratamiento es quirúrgico. Se reporta el caso de un paciente varón de 14 años con pilomatrixoma anetodérmico en omóplato derecho.

PALABRAS CLAVE. *Pilomatrixoma anetodérmico; Pilomatrixoma.*

ABSTRACT

Anetodermic pilomatricoma is a rare variant of pilomatricoma whose etiopathogenic mechanism is unknown. Its characterized by the presence of atrophic skin, fold, with keloidal appearance covering a hard nodule. The diagnosis is clinical and histopathological and the treatment is surgery. The case of a male patient of 14 years with anetodermic pilomatricoma in right shoulder blade is reported.

KEY WORDS. *Anetodermic pilomatricoma; Pilomatricoma.*

INTRODUCCIÓN

El pilomatrixoma (PM) o epiteloma calcificado de Malherbe, es un tumor poco frecuente que se origina a partir de células de la matriz del pelo.¹ Es un tumor de origen ectodérmico, por lo que puede aparecer en cualquier parte de la piel que contenga folículos pilosos.² Se caracteriza por ser un nódulo sólido, de crecimiento lento que se encuentra en dermis inferior, pero puede extenderse hasta el tejido subcutáneo.³ El diagnóstico es clínico, pero se debe confirmar mediante el estudio histopatológico.

Se presenta un caso clínico de PM anetodérmico (PMA) mediante clínica e histopatología.

CASO CLÍNICO

Paciente varón de 14 años de edad, natural y procedente de Lima, estudiante, sin antecedentes contributorios, consulta por lesión en omóplato derecho (Figura 1) de un año de evolución tipo ampolla flácida donde se palpa en su interior una tumoración sólida. Esta lesión ha ido creciendo. Niega traumas.

Al examen, se aprecia lesión única de 3 cm de color salmón claro de superficie lisa, que a la presión de los bordes hace un pliegue interno (Figura 2) y en su interior se palpa una tumoración sólida de 1 cm. A la dermatoscopia, se evidencia coloración salmón homogénea con líneas blancas y se trasluce una estructura circular amarilla en su interior (Figura 3).

Se realiza la escisión de la lesión. La anatomía patológica da como diagnóstico PM (Figura 4). Después, se amplió el estudio con la tinción de Verhoeff y no se evidenció fibras elásticas (Figura 5), se concluyó como anetodermia.

DISCUSIÓN

El PM fue descrito por Malherbe y Chenantains, en 1880, al comunicar 18 casos de un tumor de características benignas y que aparecía principalmente en jóvenes, al que llamaron 'epiteloma calcificado de células sebáceas'. Turhan y Krainer en 1942 vieron que es un tumor que se origina en las

1. Médica residente de 2.º de Dermatología. Hospital Militar Central, Perú.
2. Médico residente de 3.º de Dermatología. Hospital Nacional Edgardo Rebagliati Martins (HNERM). Lima, Perú.
3. Médica residente de 1.º de Dermatología. HNERM. Lima, Perú.
4. Médico asistente de Anatomía Patológica. HNERM. Lima, Perú.
5. Médica asistente de Dermatología. HNERM. Lima, Perú.
6. Jefe del servicio de Dermatología. HNERM. Lima, Perú.

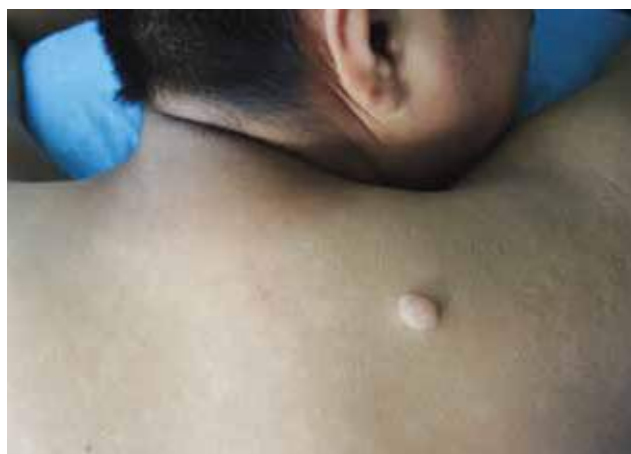

Figura 1. Lesión en omóplato derecho.

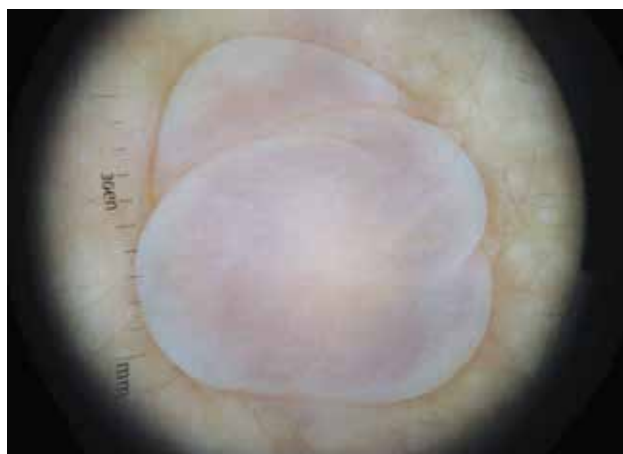

Figura 3. Dermatoscopia.

células de la matriz del pelo. Forbis y Helwig propusieron, en 1961, el nombre de PM.^{4,5}

Clínicamente, se presenta como una neoformación solitaria, dérmica o subcutánea, de consistencia dura o pétrea, de superficie lisa y del color de la piel, cuyo diámetro varía de 0,5 a 3 cm. Es discretamente mayor en mujeres, y 10 % de los tumores cutáneos corresponden a la edad pediátrica.⁶

La localización de 94 % de los casos es en la cabeza, cara, cuello, extremidades superiores y la región periorbitaria.⁷ El diagnóstico es clínico. El PM tiene tres variantes, único, múltiple y maligno. La forma única, a la vez, se divide en ulcerotumoral, angioide y pseudoampollar o anetodérmico.⁴

La variante anetodérmica o linfangiectásica, fue descrita por primera vez en 1943; su presentación es rara y representa 2 % de los casos de PM.⁸

Se cree que el mecanismo patogénico de su desarrollo está en asociación con mutaciones en el gen de la betacatenina

(CTNNB1).⁹ Sin embargo, son diversas las hipótesis en cuanto al mecanismo etiopatogénico por el que se producen los cambios anetodérmicos en el PM. Moulin y col.¹⁰ sostienen que el infiltrado inflamatorio peritumoral cuando es importante y duradero sería el fenómeno patológico inicial que produciría la anetodermia.

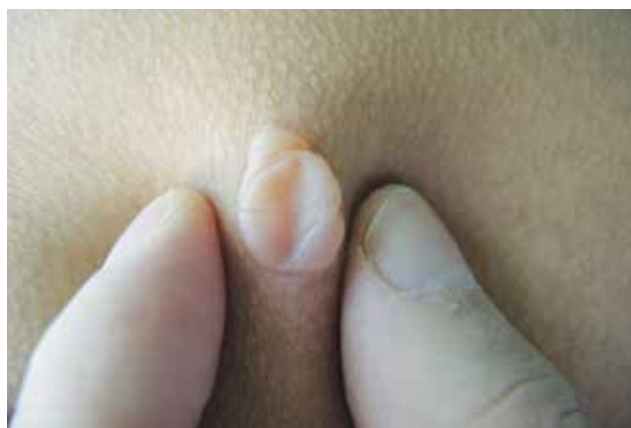

Figura 2. Pliegue medial de la lesión en omóplato derecho.

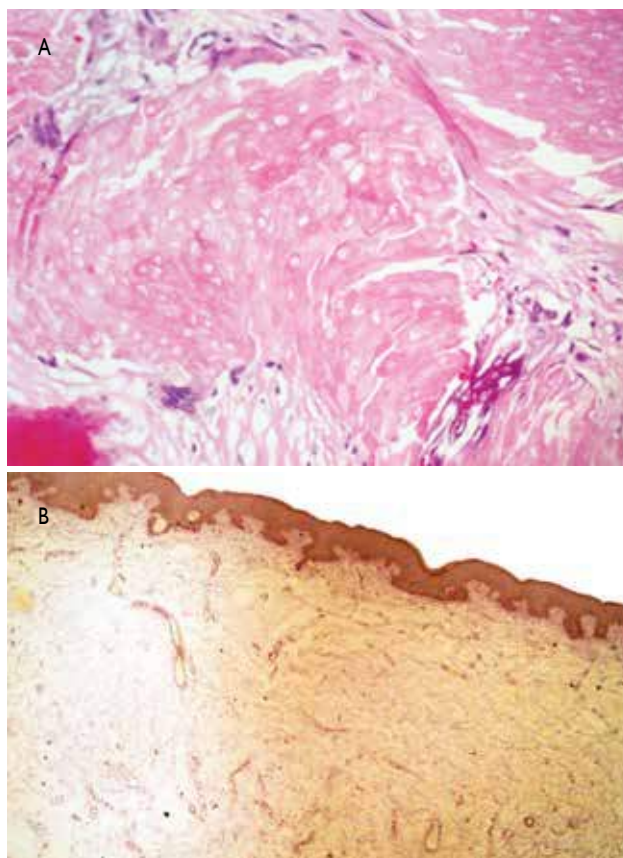


Figura 4. A) H&E 40X Células fantasmas. B) Tinción de Verhoeff negativo.

Por otro lado, se ha descrito su posible aparición en relación con traumatismos previos en la zona afectada.¹¹ Li Li y col. demuestran que el trauma mecánico podría haber jugado un papel importante en el desarrollo de PMA mediante la vinculación de un trauma documentado con la formación de tejido cicatricial y vasculatura dérmica anormal.¹²

Se postula el posible rol de los mastocitos, por el incremento de estas células en el PMA. Esto se sustenta porque las proteasas derivadas de los mastocitos pueden mostrar actividad elastolítica, que ocasiona la reducción de las fibras elásticas. Así como el hecho de que los mastocitos pueden inducir proliferación epidérmica por varias citoquinas, que estimulan el crecimiento del queratinocito. Por lo tanto, una explicación posible para la proliferación de la epidermis suprayacente en PMA puede ser la inducción de mediadores derivados de mastocitos. Además, los mastocitos producen varios mediadores que poseen actividad estimuladora del crecimiento de melanocitos, que explicarían el color amarronado en la epidermis suprayacente. Sin embargo, los mastocitos pueden involucrarse solo en el proceso reactivo, por lo que es incierto si el incremento de los mastocitos realiza un rol causal o refleja su resultado.¹³

Bhushan y col. mencionan la hipótesis de que es posible que la variante anetodérmica surja como consecuencia de la interrupción de colágeno y pérdida de fibras elásticas y consideran que el PM bulloso debe considerarse como sinónimo o como una etapa en la transición a PMA.¹⁴

Clínicamente estas lesiones se presentan atróficas, arrugadas, dobladas, amarronadas, símil queiloide, o apariencia ampollar, y se reportaron como PMA o ampollares.¹³ Debido a su diversidad clínica el problema que a menudo se afronta es la diferenciación entre este tipo de tumor y otros tumores benignos hallados con más frecuencia, como son los quistes de inclusión epidérmicos, los quistes dermoides, los senos preauriculares, los dermatofibromas, etc.¹⁵ Los errores diagnósticos más comunes son quiste epidermoide (38 %), inclusión dermoide (7 %) tumores malignos (8 %), hemangioma (5 %) y lipoma (4 %).¹⁶

En cuanto a su histopatología, los datos histopatológicos muestran tumores bien delimitados en la dermis profunda, que se extienden con bastante frecuencia hacia el tejido celular subcutáneo. Existen dos tipos de células, unas son epitelioides basófilas, de 50 % a 75 %, y otras son células eosinófilas, llamadas 'células fantasma o sombra'. Las células basófilas tienden a localizarse en la periferia de los islotes celulares y presentan un citoplasma escaso y núcleo hiper cromático; mientras que las células fantasma se encuentran hacia la zona central, tienen más citoplasma

pero su núcleo no se tiñe.¹⁷ Los cambios anetodérmicos histológicos corresponden a una dermis reticular adelgazada en la que con frecuencia existen edema y áreas de aspecto mixoide, así como un aumento de la vascularización y vasodilatación. También se encuentra rarefacción y fragmentación de las fibras colágenas separadas por el edema dérmico. Las fibras elásticas están disminuidas en número, e incluso ausentes, estos cambios son más intensos en la proximidad del tumor.¹⁰

El tratamiento definitivo es la extirpación quirúrgica. Su recurrencia es muy rara, la cual se ha descrito en 0 % y 3 % de los casos secundaria a una escisión incompleta del tumor.¹⁸

Se presenta el siguiente caso por su escasa casuística en la literatura médica.

REFERENCIAS BIBLIOGRÁFICAS

1. De Souza E, Ayres AF, Cintra ML, Vetter-Kauczok CS, Brocker EB. Anetodermic pilomatricoma. *J Cutan Pathol.* 2009;36(1):67-70.
2. Enriquez J, Corte L, Ramos-Garibay A, Jurado F. Pilomatricoma gigante. Reporte de un caso. *Dermatología Rev Mex.* 2007;51:154-157.
3. Lan MY, Lan MC, Ho CY, et al. Pilomatricoma of the head and neck: a retrospective review of 179 cases. *Arch Otolaryngol Head Neck Surg.* 2003; 129:1327-30.
4. Mencía E. Eyelid pilomatricomas in young adults: a case report of 8 cases. *Cutis* 2002;60:22-26.
5. León Q. Tumores de los anexos epidérmicos con diferenciación pilosebácea. Tesis de postgrado en dermatología. UNAM, México, 1988:60-75.
6. Mejía F, Pérez C. Pilomatricoma: presentación clínica inusual. *Folia Dermatol.* 2007;18: 84-8.
7. Izquierdo-Rodríguez C, Mencía-Gutiérrez E, Gutiérrez-Díaz E. Presentación inusual en el párpado de pilomatricoma. *Arch Soc Esp Oftalmol.* 2006;81:483-486.
8. Fernandes BF, Al-Hinai A, Belfort RN, et al. Anetodermic pilomatricoma periorbital. *Ophthal Plast Surg Reconstr.* 2008;24:419-21.
9. González K, Alcalá D, Ramos-Garibay A. Caso para diagnóstico. Neoformación en párpado superior. *Rev Cent Dermatol Pascua* 2007; 16(2): 105-106.
10. Moulin G, Bouchet B, Dos Santos G. Anetodermic cutaneous changes above Malherbe's tumors. *Ann Dermatol Venereol.* 1978;105(1):43-7.
11. Inui S, Kanda R, Hata S. Pilomatricoma with a bullous appearance. *J Dermatol.* 1997;24: 57-9.
12. Li Li, Yueping Zeng, MD, Kai Fang, et al. Anetodermic pilomatricoma: molecular characteristics and trauma in the development of its bullous appearance. *Am J Dermatopathol.* 2012;34(4):e41-e45.
13. Nomura E, Otsuka M, Yamamoto T. Pilomatricoma anetodermico. *Int J Dermatol.* 2013;52(6):735-8.
14. Bhushan P, Hussain S. Pilomatricoma bulloso: Una etapa en la transición a la anetodermia secundaria. *N Skin Institute* 2012; 78(4): 484.
15. Mejía F, Pérez C. Pilomatricoma: presentación clínica inusual. *Folia Dermatol.* Peru. 2007;18(2):84-88.
16. Whittle C, Martínez W, Baldassare G, Smoje G, Bolte K, Busel D, et al. Pilomatricoma: diagnóstico ecotomográfico. *Rev Med Chile.* 2003;131:735-740.
17. Weedon Patología Piel. Marbán Libros SL Madrid España. 2002: Tumores de los anexos cutáneos. 722-723.
18. González K, Alcalá D, Ramos-Garibay A. Caso para diagnóstico. Neoformación en párpado superior. *Rev Cent Dermatol Pascua.* 2007;16(2):105-106.

Correspondencia: Dra. Liz Cevallos Riva
dracevallosriva@hotmail.com

Fecha de recepción: 22 de abril de 2014

Fecha de aceptación: 7 de mayo de 2014