Lesiones nodulares, placas eritematosas y ampollares en miembros superiores

Nodular lesions, bullous erythematous plaques on upper limbs

Joshep Johan Núñez-Torres,[1] Angélica Rivera-Sullca,[1] Cristina Díaz-Jave,[1] Florencio Cortez-Franco,[2] Eberth Quijano-Gomero[2] y Dina Carayhua-Pérez[3]

HISTORIA CLÍNICA

Paciente mujer, de 87 años de edad, ama de casa, natural de Lambayeque y procedente del Callao, con antecedentes de hipertensión arterial, diabetes *mellitus* 2 (DM-2) –en tratamiento con insulina–, hipotiroidismo –con reemplazo hormonal de levotiroxina– y leucemia mieloide crónica, con estudio genético de cromosoma Philadelphia positivo, diagnosticada hace dos años antes de ingreso, por lo que recibió cursos de quimioterapia previos.

Se hospitaliza por descompensación metabólica de diabetes *mellitus* (hipoglucemia). Al examen físico preferencial, placas eritematosas, lesiones nodulares de coloración violáceas y ampollas de contenido hemorrágico (Figuras 1 y 2), con un tiempo de enfermedad de dos meses, se interconsulta al servicio de Dermatología por las lesiones presentadas.

EXÁMENES AUXILIARES

Hemograma: leucocitos, 117 640/μL; abastonados, 20 %; segmentados, 60 %; blastos, 21 %; hemoglobina, 7,9 %; plaquetas, 33 000/μL. Lactato deshidrogenasa, 1 522 U/dL; urea, 83 mg/dL; creatinina, 2,49 mg/dL; calcio, 9 mg/dL; ácido úrico, 7,87 mg/dL. Tiempo de protrombina, 16,8 s; índice internacional normalizado (INR), 1,37.

Estudio anatomopatológico

Se evidencia una epidermis de características normales, en la dermis se evidencia infiltrado denso de neutrófilos en diferentes estadios de maduración. (Figura 3).

1. Médico residente del servicio de Dermatología del Hospital Daniel A Carrión (HDAC), Callao.
2. Médico asistente del servicio de Dermatología del HDAC, Callao.
3. Médico asistente del servicio de Patología del HDAC, Callao.

DISCUSIÓN CLÍNICO-HISTOPATOLÓGICA

Por la presencia de placas eritematosas con lesiones nodulares y ampollares de coloración rojo violáceas, asintomáticas, el antecedente de diabetes *mellitus* y leucemia mieloide crónica, se plantearon los siguientes diagnósticos diferenciales clínicos: síndrome de Sweet, *purpura fulminans*, infiltración leucémica de la piel y vasculitis.

Síndrome de Sweet

El síndrome de Sweet o dermatosis neutrofílica febril aguda es una dermatosis infrecuente con cierto predominio en el sexo femenino (2-4:1), sin predominio racial,[3] con etiopatogenia desconocida, aunque se han determinado mecanismos de hipersensibilidad a antígenos bacterianos, virales, neoplásicos.[3] Se caracteriza por la aparición brusca de nódulos, placas eritematosas, pápulas eritematosas rara vez pruriginosas, edematosas, vesiculosas, ampollosas que rara vez llegan a ulcerarse, localizadas más frecuentemente en la cara, el cuello, el tronco y las extremidades superiores. El cuadro se acompaña de síntomas generales como malestar general y fiebre, con un patrón histopatológico caracterizado por una epidermis de características normales, dermis con un infiltrado neutrofílico nodular difuso perianexial y sin evidencia de vasculitis.[1,3] El diagnóstico del síndrome de Sweet se basa en la presencia de dos criterios mayores y uno menor (Tabla 1). Revisiones retrospectivas y reportes de casos encuentran una asociación del síndrome de Sweet con neoplasias; entre las neoplasias sólidas, las genitourinarias son las más frecuentes y entre las hematológicas, la leucemia mieloide aguda.[1,2] Por lo anteriormente descrito, por no cumplir con los criterios establecidos en la Tabla 1 y por la discordancia con el patrón histopatológico, se descarta esta entidad.

Figura 1. Placas eritematosas, nódulos, ampollas hemorrágicas en ambos miembros superiores.

Purpura fulminans

Síndrome agudo progresivo de necrosis, caracterizado por trombosis a nivel de los vasos de la dermis y por colapso vascular, en un fondo de necrosis vascular diseminada. [5,6] La *purpura fulminans*, también conocida como gangrena simétrica periférica,[5,6] es más frecuente en neonatos e infantes, y se presenta en las tres formas siguientes: en pacientes con trastornos hereditarios como déficit de proteína C; en pacientes con infecciones graves; en la forma idiopática.[5] El diagnóstico de *purpura fulminans* es una emergencia médica y requiere el rápido diagnóstico y manejo multidisciplinario de la causa subyacente. Aun con el soporte adecuado, presenta una muy alta mortalidad, puede presentar concomitantemente gangrena acral. Las características clínicas comienzan con unas máculas eritematosas, purpúricas, que en 24 a 48 horas progresan a necrosis. Histopatológicamente presenta trombosis de los vasos de la dermis y un escaso infiltrado perivascular de mononuclerares.[5] De acuerdo con lo descrito anteriormente y las características histopatológicas muy distintas, se descartaría esta enfermedad.

Tabla 1. criterios diagnósticos de síndrome de Sweet

Criterios mayores

- Presentación súbita de lesiones características como placas, nódulos, eritematosas, ampollas, pústulas, ligeramente dolorosas.
- Infiltrado denso de la dermis por neutrófilos, sin evidencia de leucocitoclasia

Criterios menores

- Fiebre (> 38 °C).
- Historia de infección gastrointestinal, respiratoria, inmunizaciones, enfermedad neoplásica, inflamatoria, asociado a fármacos o embarazo.
- Excelente respuesta a corticoides
- Anormalidades bioquímicas, como VSG > 20 mm/h, leucocitosis más 8 000/mm^3, elevación PCR.
- Neutrofilia > 70 %.

Vasculitis

Entidad inflamatoria que se caracteriza por la destrucción de los vasos de diferentes calibres por células inflamatorias. Los signos cutáneos incluyen urticaria, púrpura, nódulos, úlceras, infiltrado eritematoso, pápulas purpúricas, livedo reticular y gangrena digital. La forma más frecuente de presentación es la púrpura palpable, sin embargo, puede presentarse de distintas formas, frecuentemente asociada con síntomas sistémicos como fiebre malestar, baja ponderal y artralgias,[8,10] La etiología de este cuadro puede ser idiopática o secundaria a infecciones, neoplasias, fármacos o enfermedades inflamatorias.[11] La histopatología de las vasculitis se caracterizan por una inflamación segmentaria, angiocéntrica, con edema de células endoteliales y necrosis fibrinoide de vasos sanguíneos. Este proceso puede involucrar arterias, arteriolas y vénulas; esta variabilidad de afectación se traduce en múltiples manifestaciones clínicas,[9] por lo que la confirmación del diagnóstico requiere una buena correlación clínico-patológica. Todas las manifestaciones clínicas son más frecuentes en los miembros inferiores, probablemente por causas hemodinámicas,[10,11] la presencia de nódulos, livedo reticulares y localización por encima de la raíz de los miembros inferiores debe hacer sospechar en una vasculitis con afectación sistémica.[11] Algunas alteraciones bioquímicas que se pueden presentar en algunos tipos de vasculitis, la asociación del VHC con vasculitis crioglobulinémica, la eosinofilia y la hipocomplementemia son características de ateroembolización que pueden imitar una vasculitis. Por otro lado, los anticuerpos P-ANCA y C-ANCA son positivos en algunos tipos específicos de vasculitis.[12] Por las características clínicas e histopatológicas principalmente descritas se descartaría esta enfermedad.

Infiltración leucémica

La leucemia está asociada a una gran variedad de manifestaciones cutáneas clasificadas como lesiones específicas y no específicas. Entre las lesiones no específicas están las debidas a alteraciones hemorrágicas –como equimosis y petequias–, a una gran cantidad de procesos

Figura 2. Placas eritemasosas. A) En miembro superior izquierdo, con nódulos. B) En miembro superior derecho, con nódulos y lesiones ampollares.

infecciosos –por el compromiso inmunitario propio de la leucemia–, a algunas dermatosis asociadas a leucemia –pioderma gangrenoso, eritema nudoso, paniculitis, eritema multiforme, urticaria, erupciones morbiliformes, dermatosis neutrofílica aguda, prurito generalizado, eritrodermia exfoliativa, enfermedades ampollares e ictiosis–,[13] y a alteraciones específicas –leucemia cutánea, sarcoma granulocítico y cloroma–.[14]

Se denomina leucemia cutánea a la infiltración de células leucémicas en la piel, usualmente se presenta después de la presentación de la enfermedad sistémica y, por lo general, indica recaída o resistencia al tratamiento.[15] Sin embargo, en la literatura hay casos publicados como leucemia aleucémica, con manifestaciones cutáneas sin evidencia de manifestación sistémica al momento del diagnóstico, aunque habrá, en la mayoría de casos, progresión sistémica después de 12 a 14 meses.[16] Los cuadros de leucemia son infrecuentes, de 2 % a 10 %, y, generalmente, aparecen en las fases finales de la enfermedad. Las manifestaciones clínicas son pápulas o nódulos múltiples, placas infiltradas; habitualmente, estas lesiones son color de la piel, eritematosas o violáceas y asintomáticas.[15,17] El mecanismo fisiopatológico por el cual desarrolla una leucemia cutánea no está claro. Existen algunas hipótesis, como el desarrollo de células clonales en la medula ósea con especial afinidad por la piel, y posibles factores para su desarrollo, como las moléculas de adhesión CD56, CD4.[17] La histopatología

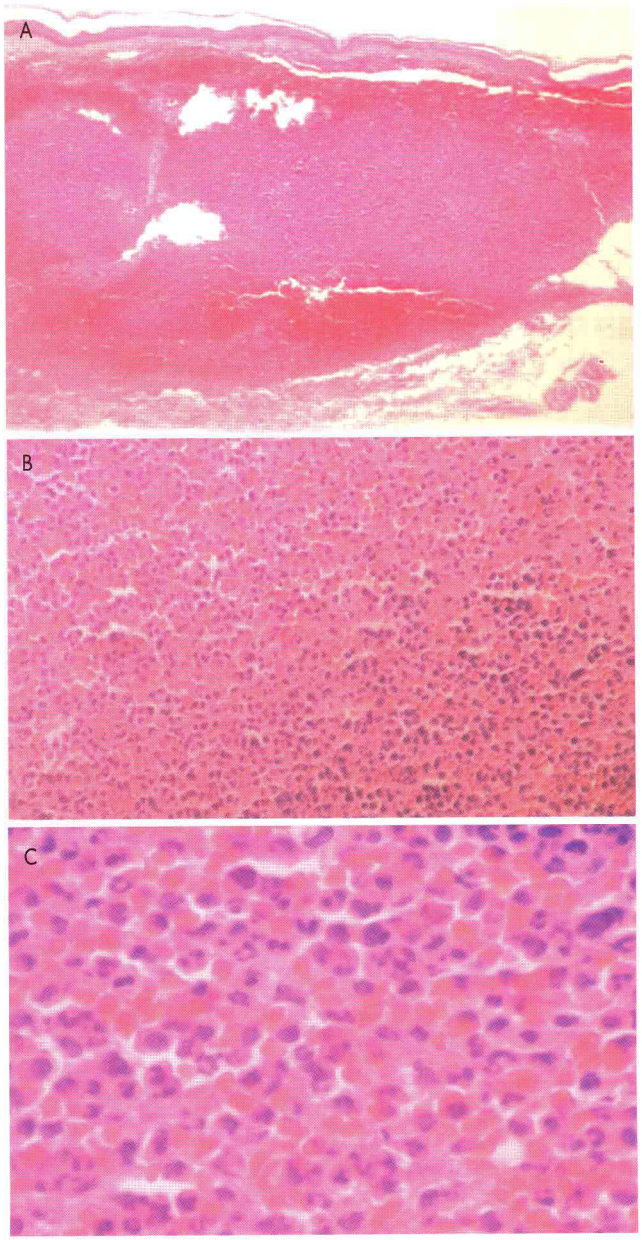

Figura 3. Infiltrado en la dermis, con hematoxilina-eosina. A) Vista panorámica: infiltrado denso. B) Infiltrado conformado por neutrófilos y hematíes. C) Infiltrado conformado por neutrófilos en distintos estadios de maduración.

presenta un infiltrado leve a moderado, denso y que puede ser difuso o con acentuación nodular, y, además, infiltrado a perivascular y perianexial.[18]

La correlación clínica, el antecedente de leucemia mieloide crónica con cromosoma Philadelphia positivo en fase blástica y el patrón histopatológico compatible con infiltración cutánea por células mieloides permiten el diagnóstico de una leucemia cutánea.

CONCLUSIONES

La leucemia cutánea es una entidad muy poco frecuente, usualmente indica un pobre pronóstico, una progresión de la enfermedad con tasas de supervivencia menos de un año después del diagnóstico y una resistencia al tratamiento. El tratamiento consiste en quimioterapia sistémica, para erradicar la enfermedad sistémica, y radioterapia, para eliminar la afectación cutánea.[16-18]

REFERENCIAS BIBLIOGRÁFICAS

1. Paydas S. Sweet's syndrome: A revisit for hematologists and oncologists. Crit Rev Oncol/Hematol. 2013;86:85-95.
2. Rochet NM, Chavan RN, Cappel MA, Wada DA, Gibson LE. Sweet syndrome: clinical presentation, associations, and response to treatment in 77 patients. J Am Acad Dermatol. 2013;69(4):557-64.
3. Fernández-Antón Martínez MC, Cano Martínez N, Avilés Izquierdo JA, Suárez Fernández R. Síndrome de Sweet: estudio retrospectivo de 21 pacientes. Piel. 2010;25(7):369-375.
4. Davis MDP, Dy KM, Nelson S. Presentation and outcome of purpura fulminans associated with peripheral gangrene in 12 patients at Mayo Clinic. J Am Acad Dermatol. 2007;57(6):944-56.
5. Ward KM, Celebi JT, Myrek RG, Grossman ME. Acute infectious purpura fulminans associated with asplenism or hyposplenism. J Am Acad Dermatol. 2002;47(4):493-6.
6. Meiners PM, Leon-Villapalos J, Dziewulski P. Pneumococcal septicaemia with purpura fulminans in an 11-month-old child. J Plast Reconstr Aesth Surg. 2006;59:1377-1380.
7. Konda S, Zell D, Milikowski C, Alonso-Llamazares. Purpura fulminans associated with *Streptococcus pneumoniae* septicemia in an asplenic pediatric patient. J Actas Dermosifiliogr. 2013;104(7):623.
8. Carlson JA, Cavaliere LF, Grant-Kels JM. Cutaneous vasculitis: diagnosis and management. Clin Dermatol. (2006)24,414-429.
9. Katsambas A, Riga P. Purpura and vasculitis: un approved treatments, Clin Dermatol. 2002;20:626-633.
10. Callen JP.A clinical approach to thevasculitis patient in thedermatologic office. Clin Dermatol. 1999;17:549-553.
11. Pulido-Pérez A, Avilés-Izquierdo JA, Suárez-Fernández R. Vasculitis cutáneas, Actas Dermosifiliogr. 2012;103(3):179-191.
12. Fiorentino DF. Cutaneous vasculitis. J Am Acad Dermatol. 2003;48:311-40.
13. Páez CE, Oliver LM, Sayegh CR, Cedeño BE, Castillón LR, Planas GG, Rondón LA, Rodríguez MA. leucemia cutis reporte de un caso. Derm Venez. 1993;31:120-123.
14. Salinas VG. La piel como expresión de enfermedad neoplásica -Leucemias. Universidad Nacional de Rosario, Postgrado de Dermatología Hospital Provincial Del Centenario; 2009.
15. Michelena MA, Garritano MV, Fleming C, Pianzola M, Fazio P, Rafti P. Leucemia cutis en leucemia mieloide aguda A propósito de un caso. Arch Argent Dermatol. 60: Septiembre 20,2010.
16. Blázquez Sánchez N, Fernández Canedo I, Cardeñoso Álvarez E, Morán Estefanía M, de Unamuno Pérez P, Antúnez Plaza P, Martín Pascual A. Leucemia cutánea aleucémica: presentación de un caso. Actas Dermosifiliogr. 2002;93(7):451-6.
17. Cho-Vega JH, Medeiros LJ, Prieto VG, Vega F. Leukemia Cutis. Am J Clin Pathol 2008;129:130-142.
18. Kaddu S, Zenahlik P, Beham-Schmid C, Kerl H, Cerroni L. Specific cutaneous infiltrates in patients withmyelogenous leukemia: A clinicopathologic studyof 26 patients with assessment of diagnostic criteria. J Am Acad Dermatol. 1999;40:966-78.

Correspondencia: Joshep Johan Núñez-Torres
Johanson9910@hotmail.com

Fecha de recepción: 6 de setiembre de 2013.
Fecha de aprobación: 26 de setiembre de 2013.

Fuentes de financiamiento: autofinanciado.

Conflicto de interés: los autores no declaran conflicto de intereses.