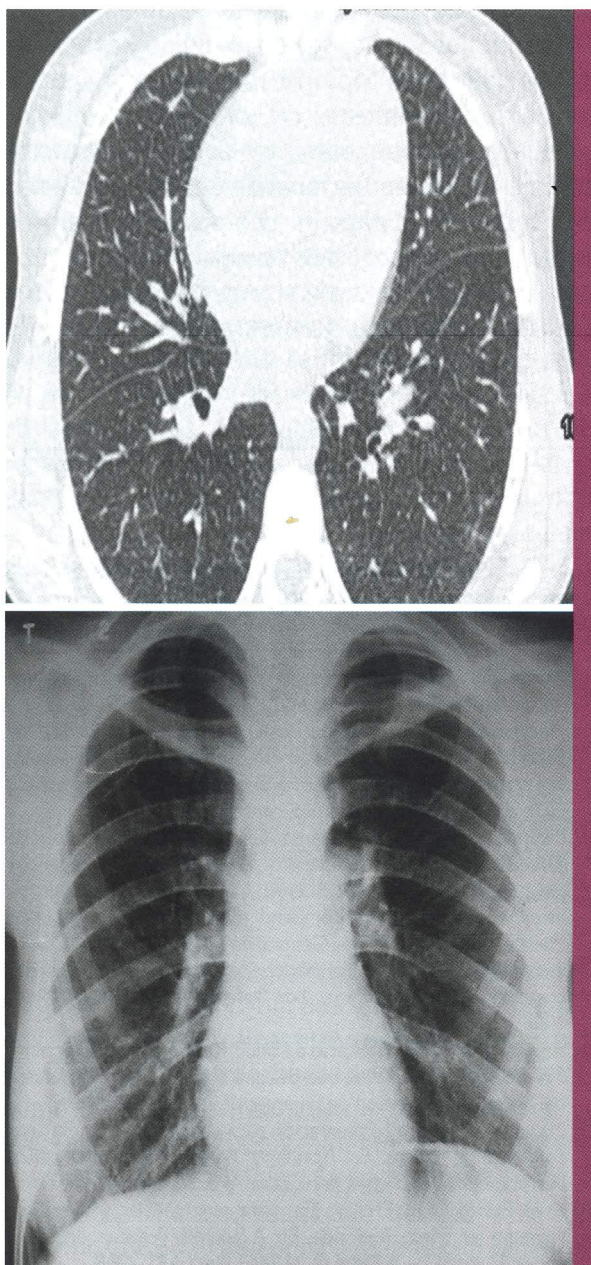


Enfermedad de Niemann-Pick

Niemann-Pick disease



Roberto Accinelli-Tanaka

1. Médico neumólogo. Clínica Anglo Americana.

Una joven de 23 años, hija de padres europeos, totalmente asintomática, diagnosticada de enfermedad de Niemann-Pick se tomó una radiografía de tórax por haber tenido contacto con varios pacientes con tuberculosis. En la radiografía de tórax se aprecia la presencia de un patrón micronodular a predominio de las bases (Figura 1), lo que se confirma en la tomografía de tórax (Figura 2).

En la enfermedad de Niemann-Pick, en la radiografía de tórax, puede hallarse hasta en 90% de los afectados el patrón intersticial aquí presentado, que se observa hasta en 98% de los casos si se toma una tomografía de tórax.

En la enfermedad de Niemann-Pick se presentan depósitos de esfingomiélin en diferentes órganos. En los tipos A y B de esta enfermedad autosómica recesiva hay una deficiencia primaria de la actividad de la esfingomiélinasa ácida, y en el tipo C hay un procesamiento celular y transporte alterado de las lipoproteínas del colesterol de baja densidad (LDL). Es una enfermedad muy rara, pues estas mutaciones genéticas se presentan en 1 de cada 250 000 personas para los tipos A y B, y en 1 de cada 150 000 europeos para la de tipo C. En las formas más graves, los pacientes fallecen en los primeros años de vida por los trastornos neurológicos que desarrollan o en insuficiencia respiratoria.

Fecha de recepción: 30 de setiembre de 2014

Fecha de aceptación: 6 de octubre de 2014

FE DE ERRATAS

Acta Med Per 2014;31(2):130. Dice: Autor Dr. Amador Carcelén-Bustamante.

Debe decir: Autora Dra. Daniela Alexandra Salazar Martínez. Residencia de Neumología, HNCH.