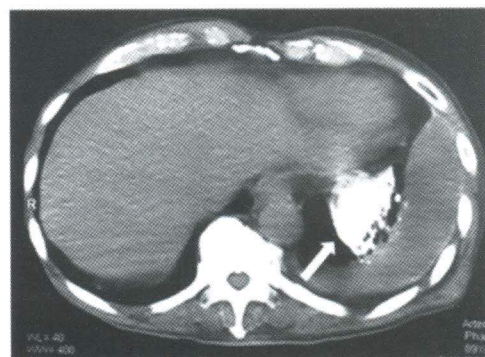
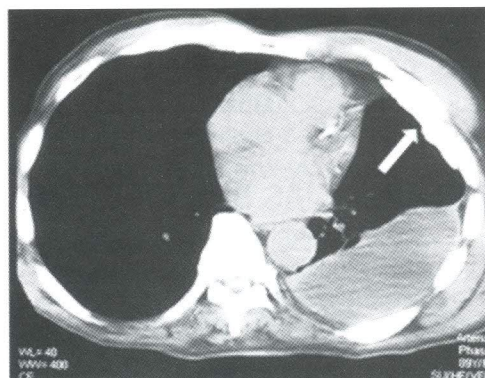
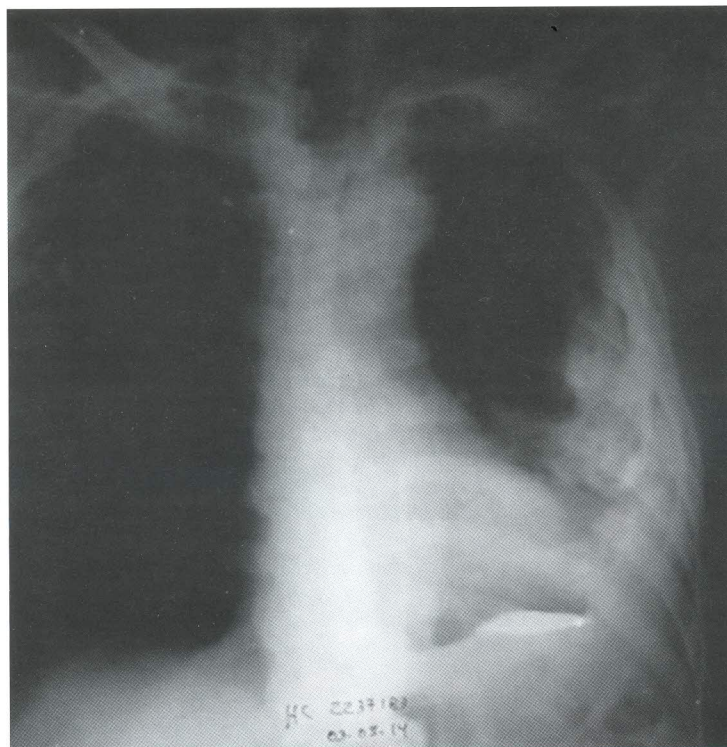


Tuberculosis pulmonar

Pulmonary tuberculosis

Amador Carcelén-Bustamante¹

1 Médico internista. Doctor en Medicina.



Paciente varón de 89 años, procedente de Tingo María, Huánuco, médico, con antecedente de tuberculosis pulmonar hace 60 años.

Ingresa por cuadro de dos meses de evolución, caracterizado por fiebre, escalofríos, tos productiva, sudoración vespertina y baja de peso.

En radiografía de tórax, se evidencia compromiso pleural en el hemitórax izquierdo, caracterizado por efusión pleural y placas pleurales calcificadas.

El paciente es sometido a toracocentesis, y se obtiene líquido pleural marrón purulento. Con la tinción Gram no se identificó gérmenes; BK directo negativo y ADA en 143. Se coloca tubo de drenaje torácico y se realiza biopsia pleural; se obtuvo como resultado, material necrótico, sin evidencia de neoplasia.

Se decide inicio de tratamiento específico con esquema I. Paciente evoluciona favorablemente.