

## Tomografía cerebral, SPECT cerebral y neurocognición en trauma craneoencefálico

### *Ct Scan, Brain SPECT and neurocognition in trauma brain injury*

Carlos Casallo Quiliano<sup>1</sup>

#### RESUMEN

**Introducción:** La tomografía cerebral (TC) es el examen de elección para evaluar un trauma craneoencefálico (TCE) agudo. Otras pruebas, como la tomografía computarizada por emisión de fotón único (SPECT) están siendo utilizadas en el TCE, siendo mejor que la TC o la Resonancia magnética (RM) en la evaluación funcional del cerebro. La mayoría de estudios no incluyen, ni relacionan los resultados de la TC y SPECT con la evaluación neuropsicológica, la cual puede estar alterada a pesar de tener imágenes estructurales normales o poco significativas en la TC.

**Material y Métodos:** Se estudió a 20 pacientes entre 16 y 60 años con diagnóstico de trauma craneoencefálico leve y moderado a quienes se realizó una TC, SPECT y evaluación neuropsicológica al ingreso. Se correlacionó los datos obtenidos.

**Resultados.** La TC y el SPECT fueron anormales en 16 y 19 pacientes respectivamente. La TC mostró en total 15 lesiones cerebrales, en comparación a las 29 encontradas en el SPECT. Todos los pacientes que mostraron un grado de déficit cognitivo, tuvieron un SPECT anormal.

**Discusión:** El SPECT cerebral de perfusión es más sensible que una TC en visualizar el número de lesiones cerebrales en el TCE leve o moderado. Los pacientes que presentan un déficit cognitivo postrauma, tienen un examen de SPECT cerebral anormal.

**Palabras claves:** Tomografía, SPECT, traumatismo encefálico. (DeSC).

#### SUMMARY

**Introduction:** Computed tomography (CT) is the primary diagnostic tool used in evaluating acute Trauma Brain Injury (TBI). Single-photon Emission Computerized Tomography (SPECT) is been used in TBI, with better results in brain functional evaluation than CT or MRI. Relationship between CT and SPECT after TBI was studied, but neurocognitive status is not included. Patients may have neurocognitive impairment with none or few abnormalities in structural images from CT.

**Material and Methods:** Twenty patients between 16 and 60 years old with mild or moderate trauma brain injury were studied. CT scan, brain SPECT and neuropsychological evaluation were made at admission. Obtained data was matched.

**Results:** CT scan and SPECT were abnormal in 16 and 19 patients. CT scan showed 15 brain lesions and SPECT 29 brain lesions. All patients with neurocognitive impairment had an abnormal SPECT.

**Discussion:** Brain SPECT is more sensitive than CT scan detecting number of cerebral lesions in mild and moderate TBI. Patients with neurocognitive deficit after TBI have an abnormal SPECT.

**Keywords:** Tomography, SPECT, brain injury, Neurocognition. (MeSH).

#### INTRODUCCIÓN

La tomografía computarizada (TC) es el examen de elección en la evaluación del trauma craneoencefálico (TCE). La TC es útil identificando hematomas agudos los cuales pueden requerir intervención quirúrgica. Sin embargo, la resonancia magnética (RM) es mejor visualizando lesiones parenquimales y extraparenquimales, además de identificar lesiones de menor tamaño que la TC y es útil evaluando el impacto del TCE en la fase subaguda, pero incluso hay lesiones que pueden no ser detectadas por la RM<sup>1,2</sup>.

Hace varios años las imágenes funcionales cerebrales han mostrado ser beneficiosas evaluando diversas condiciones neurológicas, incluyendo el TCE<sup>1,2</sup>. La tomografía por emisión de positrones (PET) provee información del metabolismo cerebral; sin embargo, pocos centros tienen esta tecnología tanto por el costo como por su complejidad. La tomografía computarizada por emisión de fotón único (SPECT) es un procedimiento que evalúa indirectamente el metabolismo cerebral midiendo el flujo sanguíneo cerebral y, al ser menos costoso y poco complejo, está más disponible. Algunos estudios exploraron el impacto del TCE agudo en el flujo sanguíneo cerebral mediante SPECT, demostrando que éste es más sensible que la TC, al encontrar mayor

número de lesiones y mayor extensión de ellas<sup>1,3,10</sup>, prediciendo mortalidad después de TCE severo<sup>1</sup> y dando un pronóstico en pacientes con estados vegetativos persistentes<sup>8</sup>.

Otros estudios compararon los resultados de usar el SPECT con la TC y la RM en etapas subagudas del TCE leve o moderado<sup>4,9</sup>, incluso con seguimiento de 3 y 6 meses<sup>2,5,10-14</sup> mostrando siempre la sensibilidad del SPECT en diagnosticar mayor número de lesiones, sobre todo en pacientes que tenían síntomas persistentes como: cefalea, trastorno del sueño, mareos, ansiedad, depresión y trastornos neurocognitivos, todos ellos propios del síndrome post conmocional (PPCS)<sup>11-15</sup>.

El propósito de este estudio es comparar las características del TC, SPECT y la evaluación neurocognitiva en pacientes con TCE leve o moderado del Hospital Militar Central.

#### MATERIAL Y MÉTODO

Se estudió 20 pacientes militares varones entre 16 y 56 años (promedio 33,2 años) con diagnóstico de trauma encefalo craneano leve o moderado, sin antecedente de trauma craneal previo, enfermedad neurológica previa, desordenes psiquiátricos, hipertensión arterial, diabetes mellitus y abuso de alcohol y drogas, hospitalizados en el

1. Servicio de Neurocirugía, Hospital Militar Central, Lima, Perú.

servicio de Neurocirugía del Hospital Militar Central durante el periodo comprendido entre agosto - diciembre 2011, quienes fueron sometidos a una TC cerebral, SPECT cerebral y evaluación neuropsicológica. Los resultados fueron evaluados y comparados.

## RESULTADOS

En el 90% de los pacientes, el trauma fue causado por caída o asalto, el resto por accidentes de tránsito o deporte.

De los 20 pacientes evaluados, 14 tuvieron un TCE leve y TCE moderado, según la escala de coma de Glasgow que clasifica el grado de TCE.

Todos los pacientes al ingreso fueron sintomáticos, siendo el principal síntoma la cefalea, seguido de mareos, náuseas y somnolencia.

La TC de los pacientes, fue normal en 4 de ellos (20%).

De los 16 informados como anormales, se detectaron en total 15 lesiones cerebrales. Las lesiones fueron unilaterales en todos los pacientes. De las 15 lesiones cerebrales: 7 se localizaron en el lóbulo frontal (6 izquierdas y 1 derecha), 1 parietal (izquierda), 5 temporales (3 derechas y 2 izquierdas) y 2 occipitales (derechas).

La SPECT cerebral de perfusión fue normal en 1 paciente (5%) y anormal en 19 (95%). Fueron encontradas un total de 29 lesiones cerebrales. Las lesiones fueron unilaterales en 16 pacientes y bilaterales en 3. Trece lesiones fueron de localización frontal (8 izquierdas y 5 derechas), 4 parietal (3 izquierdas y 1 derecha), 5 temporal (izquierdas) y 7 occipitales (4 derechas y 3 izquierdas). Veintiún lesiones fueron catalogadas como leves, 5 moderadas y 3 severas.

La evaluación neuropsicológica en 8 pacientes fue normal y en 12 fue anormal. De los 12 déficits cognitivos hallados, 9 fueron leves y 3 moderados.

Comparando, en la TC se encontraron 15 lesiones cerebrales, mientras que en la SPECT se encontraron 29 lesiones cerebrales. Ver Figura 1.

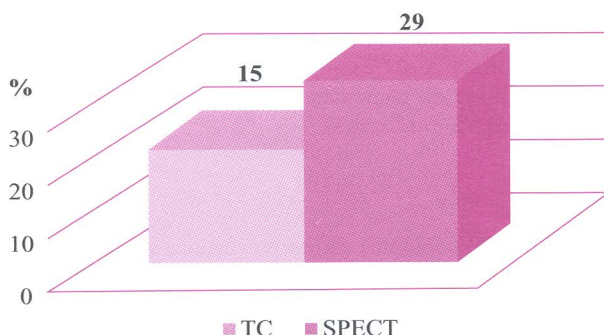


FIGURA 1. Número de lesiones cerebrales encontradas en TC y SPECT en pacientes con TCE Hospital Militar Central agosto-diciembre 2011

En ambos la localización más frecuente fue el lóbulo frontal. En 3 pacientes las lesiones encontradas en TC no coincidieron con las encontradas en SPECT, de ellos uno presentó en TC una lesión temporal derecha y en SPECT una hipoperfusión temporal izquierda; en otro paciente, en la TC hubo una lesión temporal derecha y en la SPECT una hipoperfusión frontal derecha; y en el último, la TC mostró una contusión y hemorragia subaracnoidea temporal derecha y en la SPECT una hipoperfusión temporal izquierda.

De los 19 pacientes con SPECT anormal, solo 12 tuvieron un déficit cognitivo. Ver Figura 2.

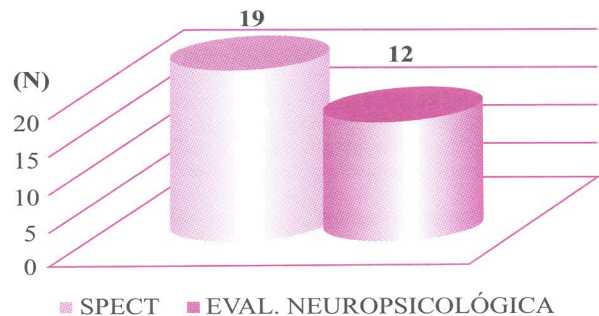


FIGURA 2. SPECT y Evaluación neuropsicológica anormal en pacientes con TCE Hospital Militar Central agosto-diciembre 2011

De los 03 pacientes que mostraron un déficit cognitivo moderado, uno tuvo 4 lesiones leves ipsilaterales, el otro 03 lesiones leves bilaterales y el último una lesión severa temporal izquierda.

Todos los pacientes (100%) fueron sintomáticos y de ellos, 19 (95%) tuvieron SPECT anormal.

De los 14 pacientes con TCE leve, 13 tuvieron un SPECT anormal, de ellos 09 presentaron lesiones leves, 03 moderadas y 01 severa. De los 06 pacientes con TCE moderado, 04 tuvieron SPECT con lesiones leves, 01 con lesión moderada y el otro con lesión severa.

## DISCUSIÓN

La TC mostró alteraciones en 80% de pacientes, mientras que la SPECT lo hizo en 95%, además de encontrar diferencia significativa en el número de lesiones, siendo solo 15 detectadas por la TC y 29 por la SPECT. Estos datos son consistentes con otros estudios previos que han demostrado un mayor porcentaje de anomalías en la SPECT en personas con TCE leve o moderado.

Por otro lado, de los 19 (95%) pacientes con SPECT anormal, 12 (60%) tuvieron una alteración cognitiva inmediatamente después del trauma, corroborando los resultados de otros estudios que guardan relación entre el trastorno neurocognitivo postrauma y la alteración del flujo sanguíneo cerebral regional, expresada como neuroimágenes funcionales disminuidas de la SPECT cerebral.

La SPECT muestra ser más sensible detectando anomalías cerebrales después de un TCE leve o moderado, incluso en pacientes que tienen trastornos neurocognitivos postrauma, en comparación a la TC. Dado el bajo número de anomalías detectadas por la TC, es difícil hacer conclusiones acerca de la extensión de concordancia entre las medidas de estas neuroimágenes. A comparación de otros trabajos, en el nuestro hubo exclusión de pacientes con antecedente psiquiátrico, trauma cerebral antiguo o abuso de sustancias o alcohol, condiciones que sesgarían el hallazgo de anomalías en la SPECT.

## CONCLUSIONES

La SPECT cerebral de perfusión es más sensible que la TC en detectar número y extensión de lesiones cerebrales en el TCE leve o moderado. La evaluación neurocognitiva es importante y está en relación directa a SPECT patológico. Se requiere de un seguimiento a 6 meses para establecer la importancia de la SPECT en el estadio postrauma y en el síndrome postconmocional.

## REFERENCIAS BIBLIOGRÁFICAS

1. Abdel-Dayem HM, Abu-Judeh H, Kumar M, Atay S, Naddaf S, El-Zeftawy H, et al. Spect brain perfusion abnormalities in mild or moderate traumatic brain injury. *Clin Nucl Med* 1998;23:309-17.
2. Alexander MP. Mild traumatic brain injury: pathophysiology, natural history and clinical management. *Neurology* 1995;45:1253-60.
3. Choksey M.S. et al. 99mTc-HMPAO SPECT studies in traumatic intracerebral hematoma. *Journal of Neurology, Neurosurgery and Psychiatry* 1991; 54: 6-11.
4. Gray B. et al. Technetium-99m-HMPAO SPECT in the Evaluation of Patients with a Remote History of Traumatic Brain Injury: A Comparison with X-Ray Computed Tomography. *J Nucl Med* 1992; 33:52-58.
5. Jacobs A. et al. Prospective evaluation of Technetium 99m-HMPAO SPECT in mild and moderate traumatic brain injury. *Journal of Nuclear Medicine* 1994; 35: 942-947.
6. Nedd K et al. 99mTc-HMPAO SPECT of the brain in mild to moderate traumatic brain injury patients: compared with CT--a prospective study. *Brain Inj.* 1993; 7(6):469-79
7. Newton MR et al. A study comparing SPECT with CT and MRI after closed head injury. *J Neurol Neurosurg Psychiatry* 1992;55:92-94.
8. Oder W. et al. HMPAO SPECT in persistent vegetative state after head Injury: prognostic indicator of the likelihood of recovery. *Intensive Care Medicine*, 1991, 17: 149-53.
9. Reid R.H. et al. Cerebral perfusion imaging with Technetium 99m HMPAO following cerebral trauma: initial experience. *Clinical Nuclear Medicine* 1990; 15: 383-88.
10. Roper S.N. et al. An analysis of cerebral blood flow in acute close head injury using technetium 99m.HMPAO SPECT and Computed Tomography. *Journal of Nuclear Medicine* 1991; 32: 1684-1687.
11. Rutherford W.H. et al. Symptoms at one year following concussion from minor head injuries. *Injury* 1979; 10: 225-30.
12. Satz P. Brain reserve capacity on symptom onset after brain injury: a formulation and review of evidence for threshold theory. *Neuropsychology*. 1993; 7: 273-295.
13. Teasdale G. and Jennett B. Assesment of coma and impairment of consciousness: A practical scale. *Lancet* 1974; 13: 2(872), 81-84.
14. Tikofsky R.S. Predicting outcome in traumatic brain injury: what role for rCBF SPECT? *Journal of Nuclear Medicine*. 1994; 35: 947-948.
15. Varney NR, et al. Neuro Spect correlates of disabling minor head injury: preliminary findings. *J Head Trauma Rehabil* 1995; 10:18-28.
16. Zimmerman R.A., Bilaniuk L.T. CT and MR diagnosis and evaluation of head injury, stroke and brain tumors. *Neuropsychology* 1989; 3: 191-230.

## CORRESPONDENCIA

Carlos Casallo-quiliano  
adriancasallo@yahoo.es